

گزارش یک مورد واریاسیون: عصب‌گیری قوس آگزیلاری عضله لاتیسیموس دورسی توسط حلقه عصبی پکتورال

محمد افشار، Ph.D.، محمد جعفر گلعلی پور، Ph.D.**

* گروه علوم تشریح دانشگاه علوم پزشکی بیرجند

** گروه علوم تشریح دانشگاه علوم پزشکی گرگان

تاریخ وصول: شهریور ماه ۸۳، تاریخ پذیرش: مهر ماه ۸۳

چکیده

عضله پشتی بزرگ (Latissimus Dorsi) عضله پهن و مثلثی شکل است که ناحیه کمری و قسمت تحتانی توراکس را اشغال می‌نماید. این عضله توسط شاخه‌ای از طناب خلفی شبکه براکیال به نام توراکودورسال (C6, C7, C8) عصب‌دهی می‌شود. این گزارش مربوط به عصب‌دهی قوس آگزیلاری عضله پشتی بزرگ توسط شاخه‌ای منفرد از حلقه عصبی پکتورال از شبکه براکیال است. این گزارش اولین مورد از این نوع واریاسیون است.

کلید واژه‌ها: واریاسیون، عضله لاتیسیموس دورسی، حلقه عصبی پکتورال، قوس عضلانی آگزیلاری

مقدمه

سینه‌ای بزرگ (Pectoralis major) ادغام شده و به لبه خارجی ناودان اینترتوبرکولار اتصال می‌یابد [۱ و ۳]. تاکنون گزارشی از عصب‌گیری مجزای این قسمت دریافت نشده است. گزارش فوق مربوط به جسدی است که بعد از تشریح ناحیه آگزیلاری مشاهده شد که عضله پشتی بزرگ آن دارای قوس عضلانی آگزیلاری است و این قسمت از عضله به صورت مستقل توسط شاخه‌ای از حلقه عصبی پکتورال که از روی عروق آگزیلاری می‌گذشت، عصب‌گیری نموده بود.

شرح گزارش

در تشریح روتین جسد یک مرد بالغ در بخش تشریح یک واریاسیون مشاهده شد.

طی تشریح ناحیه آگزیلاری مشاهده شد که عضله پشتی بزرگ دارای قوس عضلانی آگزیلاری است. این قوس به ضخامت ۲ سانتیمتر و به طول ۸ سانتیمتر از لبه خارجی عضله لاتیسیموس دورسی جدا شده بود. قوس عضلانی آگزیلاری از روی عروق و اعصاب آگزیلاری عبور نموده و با تاندون عضله سینه‌ای بزرگ ادغام شده بود و به لبه خارجی ناودان

لاتیسیموس (Latissimus Dorsi) به صورت یک عضله پهن و مثلثی شکلی است که ناحیه کمری و قسمت تحتانی توراکس را اشغال می‌نماید. مبداء اتصالات این عضله، از زواید خاری و رباطهای فوق خاری شش مهره آخر سینه‌ای و توسط لایه خلفی فاسیای توراکولومبار به زواید خاری پنج مهره کمری، مهره‌های خاجی فوقانی و نیمه خلفی ستیغ خاصره و چند اتصال زبانه‌ای به چهار دنده آخر است. تجمع این اتصالات به صورت یک دسته عضلانی ضخیم پس از عبور از پشت عضله ترس ماژور به یک وتر پهن تبدیل شده و در نهایت به قعر ناودان اینترتوبرکولار استخوان بازو اتصال می‌یابد. عضله فوق از شاخه‌ای از طناب خلفی شبکه براکیال به نام توراکودورسال - C6 (C7-C8) عصب‌گیری می‌نماید [۱ و ۲].

در ۷ درصد موارد قسمتی از عضله پشتی بزرگ به نام قوس آگزیلاری (axillary Arch) به ضخامت ۵ تا ۱۵ میلی‌متر و به طول ۷ تا ۱۰ سانتی‌متر از لبه خارجی این عضله جدا شده و پس از عبور از روی عروق و اعصاب آگزیلاری با تاندون عضله

آدرس مکاتبه: گرگان، دانشگاه علوم پزشکی گرگان، گروه علوم تشریح
Email: mjgolalipour@yahoo.com

مستقل از حلقه عصبی پکتورال عصب‌دهی شده بود و قسمت دیگر عضله توسط عصب نوراکودورسال (C5, C6, C7) از طناب خلفی شبکه براکیال عصب‌دهی شده بود.

حلقه عصبی پکتورال از اتصال دو شاخه عصبی، پکتوریال خارجی از طناب خارجی (C5-C6-C7) و شاخه عصبی پکتورال داخلی از طناب داخلی (C8, T1) تشکیل می‌شود. به‌طور معمول، شاخه عصبی پکتورال داخلی و خارجی و شاخه‌هایی از حلقه عصبی پکتورال، عصب‌دهی عضلات پکتورال بزرگ و پکتورال کوچک را بر عهده دارند.

اگرچه در بررسی که در ژاپن انجام شده است به عصب‌گیری قوس آگزیلاری توسط شاخه‌های انتهایی عصب پکتورال داخلی اشاره شده است [۳]؛ همچنین در مورد دیگری عصب نوراکودورسال در عصب‌دهی این قسمت شرکت داشت [۴]؛ در یک گزارش دیگر نیز، بخش‌های از عضله لاتیسیموس دورسی توسط شاخه‌هایی از عصب جلدی خلفی بازویی عصب‌دهی شده بودند [۵] ولی مورد اخیر تنها موردی بوده است که شاخه‌ای مستقل از حلقه عصبی پکتورال جدا شده و پس از عبور از روی عروق آگزیلاری وارد قوس آگزیلاری عضله لاتیسیموس دورسی شده است.

حفظ شاخه عصبی قوس آگزیلاری از نظر اعمال جراحی پستان و لنف آدنکتومی بسیار مهم است و باید مورد توجه قرار گیرد.

اینترتوبولار استخوان بازو اتصال داشت (شکل‌های ۱ و ۲). همچنین در تشریح عروق و اعصاب این ناحیه مشخص شد که شاخه‌ای عصبی از قوس عصبی پکتورال (شاخه‌ای از شبکه براکیال) به این قسمت از عضله لاتیسیموس دورسی وارد شده و آن را عصب‌دهی می‌نماید (شکل ۳).

بحث

تاکنون موارد نادری از واریاسیون نحوه عصب‌گیری عضله لاتیسیموس دورسی گزارش شده است.

عصب‌گیری قسمت‌های مختلف عضله لاتیسیموس دورسی توسط شاخه عصبی تورواکودورسال (C6, C7, C8) از طناب خلفی شبکه براکیال تأمین می‌شود. این عصب پس از منشأ گرفتن از طناب خلفی، از بین دو عصب ساب اسکاپولار فوقانی و تحتانی عبور کرده و به همراه شریان ساب اسکاپولار در طول دیواره خلفی آگزیلا نزول کرده و به عضله لاتیسیموس دورسی وارد می‌شود [۱].

وجود قوس آگزیلاری عضله لاتیسیموس دورسی در ۷ درصد موارد مشاهده می‌شود. که در این جسد وجود داشت [۱ و ۳].

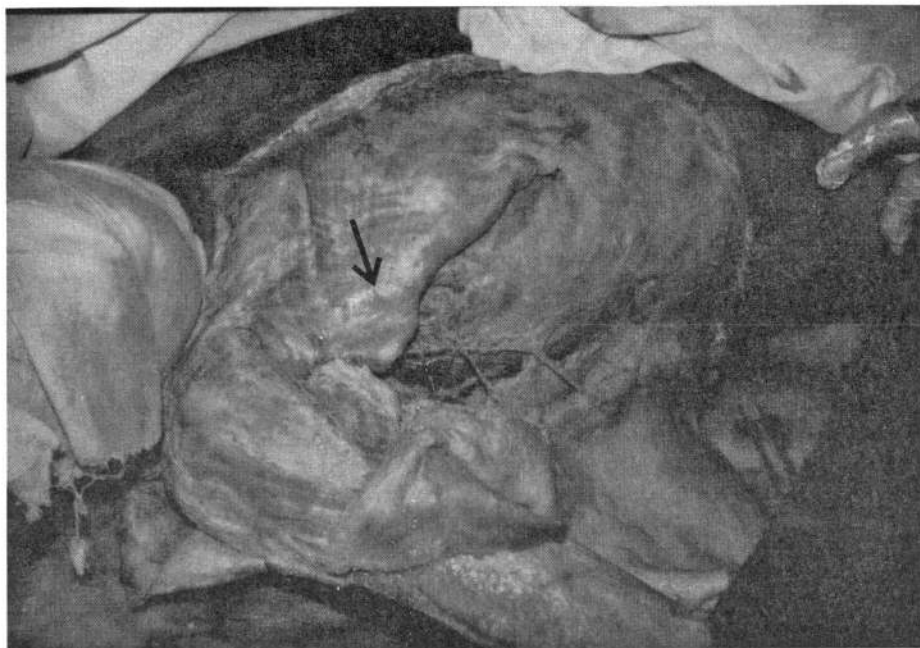در این جسد علاوه بر وجود قوس آگزیلاری به طول ۸ سانتیمتر و عرض ۲ سانتیمتر، این قسمت توسط شاخه‌ای

References

1. Salmon S. Muscle in: Williams, P, Bannister LH, Berry MM, Collins P, Dyson M, Dussak Je, Ferguson MWJ, Grays Anatomy. 38th ed. London. Churchill Livingston. 1995, pp 836-7.
2. Mcmin RMH. Last's Anatomy. 8ed. New York, Churchill Livingston, 1999, p 58.
3. Takafuji T, Kanbayashi T, Yokoyama T, Moriya A, Azuma S, Sato Y. The muscular arch of the axilla and

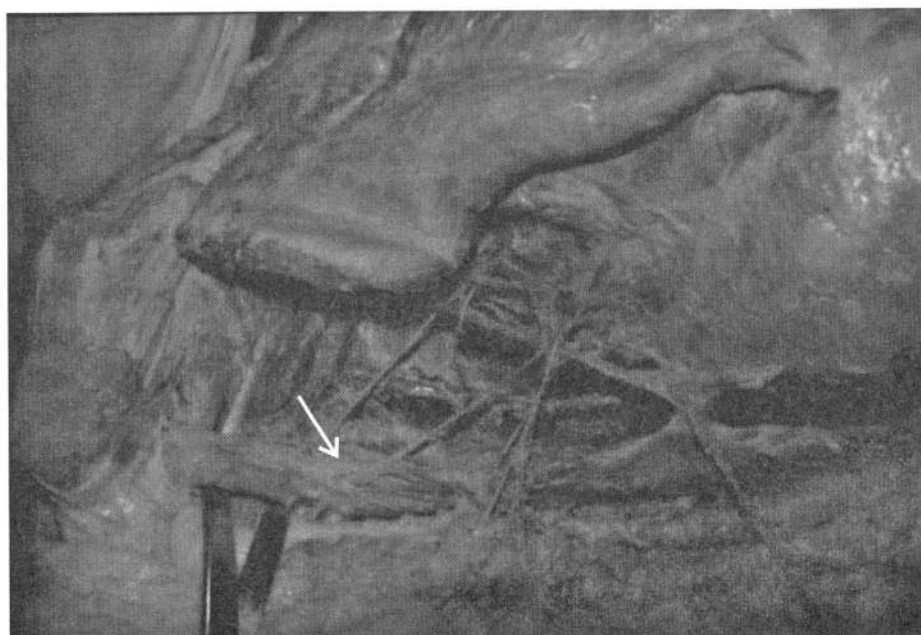its nerve supply in Japanese adult. Kaibogaku Zasshi 1991; 66(6): 511-23 (Abs).

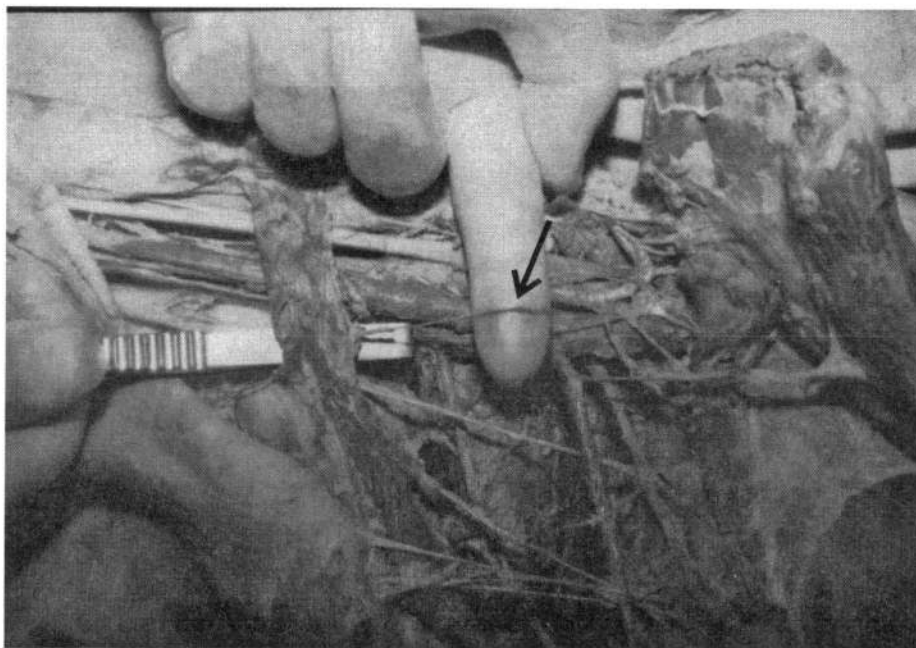
4. Dharap A. An unusually medial axillary arch muscle. J Anat 1994; 184(3): 639-41.
5. Horiguch M, Koizumi M, Isogai S, Sekiya S. An aberrant muscular nerve to the latissimus dorsi muscle from cutaneous nerve of the arm. Kaibogaku Zasshi 1992; 67(1): 13-8.



▲ شکل ۱. عضله پکتورالیس بزرگ در جسد

▼ شکل ۲. ناحیه آگزیلاری راست. قوس عضلانی آگزیلاری (←) در تصویر نشان داده شده است.





▲ شکل ۳. ناحیه راست اگزیلاری. نوک فلش شاخه‌ای از عصب حلقه پکتورال را که به قوس عضلانی اگزیلاری عصب‌دهی می‌کند نشان می‌دهد.