

گزارش یک مورد واریاسیون در شاخه‌های شریان آگزیلاری

مهرداد جهانشاهی^{*M.Sc.}، مهرانوش شبانی^{*M.Sc.}، آرمان میرزاپور^{*M.Sc.}، نغمه احمدیان^{*M.Sc.}

یوسف صادقی^{*M.D., Ph.D.}

* گروه علوم تشریح دانشگاه علوم پزشکی شهید بهشتی

تاریخ وصول: اسفند ماه ۸۱، تاریخ پذیرش: اردیبهشت ماه ۸۲

چکیده

شریان آگزیلاری امتداد شریان ساب کلاوین بوده و در انتها با عبور از حد تحتانی عضله ترس‌ماژور وارد بازو شده و تبدیل به شریان بازویی می‌شود. این شریان در حفره آگزیلا دارای شاخه‌هایی است که به عضلات و ساختمانهای مجاور رفته و به آنها خونرسانی می‌کنند.

واریاسیونهایی در رابطه با شریان آگزیلا و الگوی شاخه‌هایش گزارش شده است. در این مورد خاص، از بخش دوم شریان آگزیلاری، تنه‌ای جدا شده که مشترک بین دو شاخه شریانی توراسیک خارجی و شریان ساب اسکاپولار است و شاخه‌های شریان ساب اسکاپولار نیز در امتداد همین تنه جدا شده‌اند.

واژه‌های کلیدی: شریان آگزیلاری، واریاسیون، شریان توراسیک خارجی، شریان ساب اسکاپولار

مقدمه

شریان آگزیلاری امتدادی از شریان ساب کلاوین است، زمانیکه این شریان از کنار خارجی دنده اول عبور می‌کند به عنوان شریان آگزیلاری نامیده می‌شود. شریان آگزیلاری از خلف عضله پکتورالیس مینور گذشته و به سمت پایین و خارج امتداد دارد و به سه بخش پروگزیمال، خلفی و دیستال نسبت به عضله پکتورالیس مینور تقسیم می‌شود [۱]. شاخه‌های شریانی از هر سه قسمت شریان جدا می‌شوند که عبارتند از:

- از قسمت اول، شریان توراسیک فوقانی

- از قسمت دوم، تنه شریانی توراكوآکرومیال و توراسیک

خارجی

- از قسمت سوم، شریان ساب اسکاپولار و سیرکمفلکس

هومورال قدامی و خلفی

تنه شریانی توراكوآکرومیال بعداً خود به چهار شاخه پکتورال، کلاویکولار، آکرومیال و دلتوئید تقسیم می‌شود و

همچنین شریان ساب اسکاپولار شاخه‌ای تحت عنوان سیرکمفلکس اسکاپولار می‌دهد که از فضای سه گوش آگزیلا گذشته و به فضای اینفراسپیناتوس می‌رود. امتداد شریان ساب اسکاپولار به عنوان شریان توراكوآکرومیال به سمت عضله لاتیسیموس دورسی می‌رود [۱].

این گزارش در ارتباط با واریاسیونی است که در بخش دوم شریان آگزیلاری چپ جسد یک مرد در حین تشریح مشاهده شده است (شکل ۱ و ۲).

شرح گزارش

در این مورد خاص شریان آگزیلاری به طور طبیعی از کنار خارجی دنده اول شروع شده و مسیر خود را در مجاورت تنه‌ها و طنابهای شبکه بازویی ادامه داده است. ولی الگوی مرسوم جهت شاخه‌های شریان آگزیلاری به‌ویژه در بخش دوم و سوم آن طبیعی نبوده و یک شاخه قطور از پایین دومین قسمت شریان جدا می‌شود که تنه مشترک بین شریان توراسیک

* آدرس مکاتبه: تهران، دانشگاه علوم پزشکی شهید بهشتی، گروه علوم تشریح
صندوق پستی: ۱۹۳۹۵-۴۷۱۹ E-mail: mejahanshahi@yahoo.com

آگزیرلا جدا می‌شود نیز متنوع است [۳و۲]. گاهی یک شاخه شریان براکیال سطحی از شریان آگزیرلاری در زیر عضله پکتورالیس مینور دیده شده است [۴]. جابه‌جایی شاخه‌های شریان آگزیرلاری از بخشهای دوم و سوم آن نیز گزارش شده است [۵]. همچنین جدا شدن شریان سیرکومفلکس هومرال خلفی از شریان ساب اسکاپولار هم مشاهده شده است [۶]. شاخه‌های ارتباطی بین شریان آگزیرلاری و شریان بازویی و یا حتی شریانهای ساعد نیز دیده شده است [۷]. مورد گزارش شده در این مقاله نیز یک حالت خاص از شاخه‌های شریان آگزیرلاری است که کمتر در گزارشات به آن اشاره شده است.

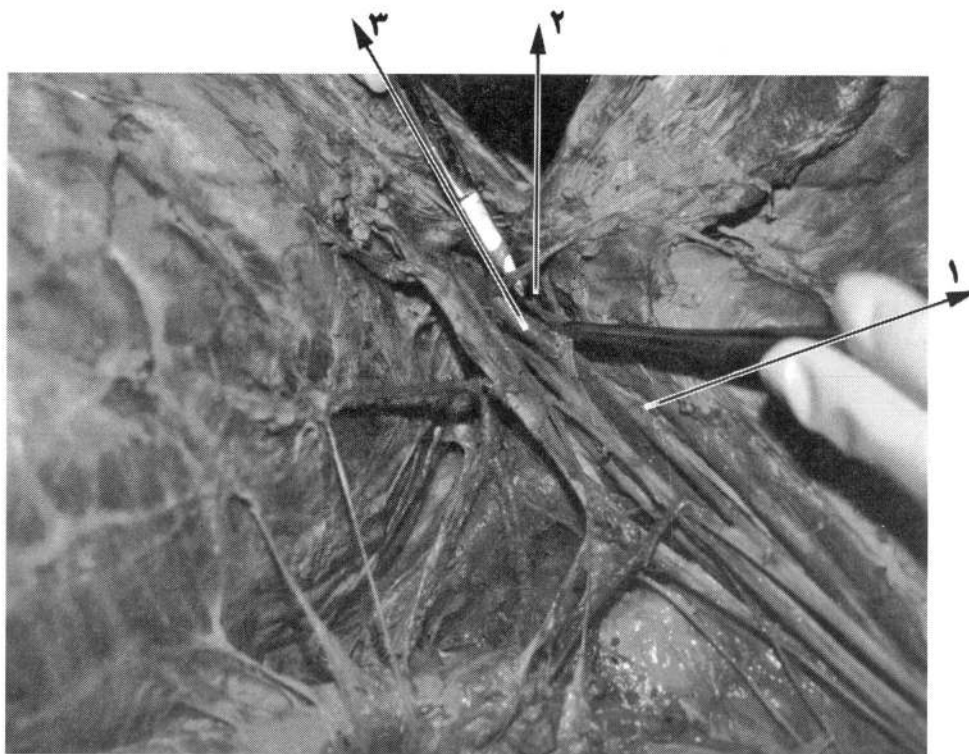
خارجی و شریان ساب اسکاپولار است. این تنه در فضای آگزیرلاری به سمت پایین و خارج آمده و شاخه‌ای از آن به صورت شریان توراسیک خارجی جدا می‌شود. ادامه تنه شریانی بعنوان شریان ساب اسکاپولار در نظر گرفته شده که در امتداد مسیر شریان توراکودورسال از آن جدا شده و سپس با دادن شاخه عضلانی دیگر، به صورت شریان سیرکومفلکس اسکاپولار در آمده و به فضای اینفراسپیناتوس در خلف اسکاپولار می‌رود (شکل ۲).

بحث

واریاسیون در شاخه‌های شریان آگزیرلاری گاهی دیده و گزارش شده است [۱]. حتی تعداد شاخه‌هایی که از این شریان در حفره

References

1. Williams PL, Bannister LH, Berry MM, Collins P, Dyson M, Dussek JE, Ferguson MWJ. Arteries of the limbs and Cardiovascular system. In Gray's Anatomy. Edited by Gabella G. 38th ed., Churchill Livingstone, London, 1995, pp 1537-539
2. Pantaik VVG, Kalsey G, Single Rajan, K. "Branching pattern of Axillary artery. Anatomical Society india 2000; 49(2): 127-132
3. Ronald A, Bergman AA, Ryosuke M. Anomalous axillary artery. Illustrated Encyclopedia of Human Anatomic Variation: opus 2: cardiovascular system, 2002
4. Sarikcioglu L, Coskun N, Ozkan O. A case with multiple anomalies in the Upper Limb Surg Radiol Anat. 2001 ; 23 (1) : 65-68
5. Saeed M, Rufai AA, Elsayed SE, Sadiq MS. Variation in the subclavian-Axillary arterial system Saudi Med J. 2002; 23(2): 206-212
6. Durgun B, Yucel AH, Kizilkanat ED, Dere F. Multiple arterial variation of the human upper limb . Surg Radiol Anat. 2002; 24(2): 125-128
7. Uzun A , Seelig LL JR. The anastomotic artery connecting the Axillary or Brachial artery to one of the forearm arteries . Folia Morphol (warsz) 2000; 59(3): 217-220



شکل ۱. محتویات آگزیلا، شریان آگزیلاری و شبکه بازویی. ۱- طناب خارجی، ۲- حلقه پکتورال، ۳- شریان آگزیلاری

شکل ۲. شاخه‌های شریان آگزیلاری همراه واریاسیون مربوط. ۱- شریان سیرکمفلکس، ۲- شریان توراسیک خارجی، ۳- شریان ساب اسکاپولار، ۴- عروق و عصب توراکودورسال

