Review Article

Animal Models of Liver Cirrhosis and Fibrosis

Rabani V., M.Sc., Baharvand H., Ph.D.*, Pournasr B., M.Sc., Farzaneh Z., M.Sc.

**P.O.Box: 19395-4644, Stem Cells and Developmental Biology Department, Royan Institute for Stem Cell Biology and Technology, ACECR, Tehran, Iran*

Abstract

Animal modeling is a crucial necessity in clinical studies of liver diseases. Authenticity of the data which are produced using this tool under different conditions and accuracy of the analyses and assessments which would be based on such data sets is completely dependent on the adoption of a standardized methodology for analyzes and assessment of these data sets. Cirrhosis and Fibrosis are among the most important diseases which are studied by animals modeling due to the fact that their final structure is usually similar among a verity of patients and also because they are the common end stage of most chronic liver diseases. Up to now, different approaches such as hepatotoxicity and surgical methods have been utilized to obtain cirrhotic or fibrotic models that either of which has its especial advantages and disadvantages. It is obvious that using models could indicate the production and treatment mechanisms of disease which we elucidate Fibrosis and cirrhosis here. Considering several animal models which were used for liver disease in the world, in this survey we try to explain why, what and how an animal must be choosen for modeling and how could be evaluated.

Key words: Animal model, Liver disease, Fibrosis, Cirrhosis

مقاله مروری

مدل‌های جانوری سیروز و فیبروز کبد

وحیده ربانی.M.Sc*، ✉حسین بهاروند .Ph.D **،*، بهشاد پورنصر .M.Sc*، زهرا فرزانه .M.Sc***

* گروه سلول‌های بنیادی و زیست‌شناسی تکوینی مرکز تحقیقات علوم سلولی جهاد دانشگاهی، پژوهشکده رویان، تهران، ایران

** گروه زیست‌شناسی تکوینی دانشگاه علم و فرهنگ جهاد دانشگاهی، تهران، ایران

تاریخ وصول: فروردین ماه ۸۸، تاریخ پذیرش: خردادماه ۸۸

چکیده

ایجاد مدل حیوانی ابزاری است کاربردی برای مطالعات بالینی که در مطالعات بیماری‌های کبدی از اهمیت ویژه‌ای برخوردار است. برای استفاده بهینه از این ابزار بایستی استانداردهایی در راستای ایجاد و ارزیابی خلق شود تا نتایج به‌دست آمده از آزمایش‌های گوناگون با یکدیگر قابل مقایسه شود. در میان بیماری‌های کبدی موجود که با استفاده از مدل‌سازی روی حیوانات مطالعه می‌شوند، فیبروز و سیروز اهمیت خاصی دارد، زیرا اولاً شرایط بیماری تقریباً ساختار یکنواختی در تمام بیماران داشته و ثانیاً میزان شیوع این بیماری‌ها به دلیل آنکه در مراحل آخر همه بیماری‌های کبدی ایجاد می‌شوند، بسیار بالاست. روش‌های مختلف مدل‌سازی در این زمینه مثل استفاده از سموم کبدی و اعمال جراحی آزمایش شده و مزایا و معایب هر کدام تا حدی مشخص شده‌است. واضح است که استفاده از این مدل‌ها، مکانیسم‌های تولید بیماری و بهبود را تا حد زیادی آشکار و قابل مطالعه خواهد ساخت که در اینجا مکانیسم تولید وبهبود فیبروز توضیح داده شده‌است. همچنین در این بررسی سعی شده‌است تا با توجه به مدل‌های مختلف حیوانی که در سراسر دنیا برای مطالعه بیماری‌های کبدی استفاده می‌شوند، نکات اصلی درنحوه انتخاب حیوان، ایجاد وارزیابی مدل در مطالعات به‌صورت تخصصی‌تر توضیح داده شود.

کلیدواژه‌ها: مدل حیوانی، بیماری‌های کبدی، فیبروز، سیروز

مقدمه

استفاده از مدل حیوانی اهمیت ویژه‌ای برای مطالعات پاتولوژیک دارد چرا که استفاده از آن‌ها باعث می‌شود تا بتوان به مطالعه سئوالاتی پرداخت که در انسان دسترسی به پاسخ آن‌ها ناممکن است واز طرفی انجام آزمایش و بررسی نتایج آن بر مدل‌های حیوانی می‌تواند تاییدی بر فرضیه‌های درمانی باشد [۱و۲]. در چند سال اخیر که استفاده از سلول‌های بنیادی جنینی و بزرگسالان به دلیل پتانسیل‌های خاصشان مثل توانایی تمایز به رده‌های مختلف سلولی مانند تمایز به سلول‌های قلبی [۳] کبدی [٤-٦] عصبی [۷] انواع رده‌های اسکلتی [۸]، به صدر امیدهای تازه برای بهبودی بیماری‌های صعب العلاج صعود کرده [۹و۱۰]، مدل‌سازی حیوانی برای انجام آزمایش‌های پیش بالینی دارای اهمیت دو چندان شده‌است. چرا که در بیشتر مطالعات، استفاده از مدل‌های جانوری دست دانشمندان را برای ارزیابی ها، بررسی مرحله به مرحله و تأیید فرایض درمانی باز گذاشته و امکان نظریه‌پردازی و کار روی نظریات درمانی را افزایش می‌دهد و روشن است که به غیر از مطالعات در بدن موجود زنده، هیچ ادعایی مبنی بر کارآیی روش پیشنهادی قابل استناد نخواهد بود.

✉ **آدرس مکاتبه**: تهران، پژوهشکده رویان، مرکز تحقیقات علوم سلولی جهاد دانشگاهی، گروه سلول‌های بنیادی و زیست‌شناسی تکوینی، صندوق پستی ٤٦٤٤-١٩٣٩٥

E-mail: Baharvand@RoyanInstitute.com

بنابراین دانشمندان همواره در تلاشند که یا بتوانند شرایط بدن موجود زنده را درمحیط آزمایشگاه ایجاد نمایند یا مدلی هر چه شبیه‌تر به آنچه که در بدن در هنگام بیماری‌ها رخ می‌دهد، ایجاد نمایند. از طرفی، تفاوت و پراکندگی درمدل‌های ایجاد شده در آزمایشگاه‌های مختلف و مقالات متعدد باعث شده‌است تا نتایج با یکدیگر قابل قیاس نبوده و نتیجه‌گیری کلی از مطالعات مختلف صورت نپذیرد. در حالی‌که مطالعات بایستی به گونه‌ای در راستای یکدیگر طراحی و انجام شوند که پیشرفت در زمینه حل معماها و سئوالات درباره یک موضوع را تسهیل نمایند. بنابراین، تنها راه حل مشکل استفاده از مدل‌های محدودی است که درهمه آزمایشگاه‌ها قابلیت تکرارپذیری داشته باشد. در این مقاله سعی شده تا با مروری بر مقالات موجود به معرفی مدل‌های مختلف حیوانی که تا کنون در زمینه بیماری‌های کبد مورد استفاده قرار گرفته‌است، به اختصار پرداخته شود. علاوه بر آن نحوه تولید و میزان کارآیی آن‌ها وپیشنهادهایی در زمینه استاندارد سازی آن‌ها درمطالعات کبدی ارایه شده*است*. از آنجا که سرنوشت اکثر بیماری‌های کبدی به ایجاد فیبروزو در نهایت سیروز ختم می‌شود و اغلب مقالات و پژوهش‌ها به ایجاد وبررسی مدل‌های فیبروزی و سیروزی نیاز دارد، بنابراین در اینجا به انواع مدل‌های کبد ی به اختصار و به مدل‌های حیوانی فیبروز و سیروز با دید وسیع‌تری پرداخته شده‌است.

انواع مدل‌های بیماری‌های کبدی

تا کنون سعی شده‌است تا برای بیماری‌های گوناگون کبدی مدل‌های حیوانی متناسب طراحی شود تا مطالعات کارآزمایی‌های بالینی تسهیل و قابل اعتماد تر شود. این مدل‌ها شامل موارد زیراست:

مدل‌های فیبروزی و سیروزی: با استفاده از روش‌های گوناگون که در ادامه به تفصیل به آن پرداخته شده‌است.

مدل‌های بررسی افزایش فشار پورت: شامل ایجاد مدل‌های انسدادی پیش کبدی (Pre-hepatic)، داخل کبدی (Intra hepatic) (که به سه دسته پیش سینوزوئیدی، سینوزویئدی وپس‌سینوزوئیدی تقسیم می‌شود) و پس‌کبدی (Post hepatic).

مدل‌های پیش‌کبدی با استفاده از ایجاد انسداد در پورت و بیشتر مدل‌های داخل کبدی با ایجاد فیبروز و سیروز وپس‌کبدی با ایجاد انسداد در سیاهرگ کبدی تولید می‌شود [۱۱]، مانند بیماری بود کیاری (Budd - Chiari) که برای ایجاد این مدل با استفاده از وسایل فلزی در سیاهرگ کبدی انسداد ایجاد می‌شود. البته این مدل هنوز مدل قابل اعتمادی برای انجام مطالعات نخواهد بود. این مدل در سگ‌ها ایجاد شده‌است [۲۳]. هر چند که در رت‌ها نیز تلاش برای ایجاد این مدل انجام شده‌است که به دلیل سختی کار از انسداد ورید اجوف تحتانی (Inferiorvena cava) به عروق کبدی القا می‌شود [۲٤]. از این مدل برای مدل افزایش فشار پورت پس‌کبدی نیز استفاده می‌شود.

مدل پاتولوژیکی دیگری توسط تجویز گاواژ (Gavage) دهانی مونوکرتالین (Monocrotalin) در رت‌ها ایجاد شده‌است که مشخصات بیماری‌های انسداد عروقی را در کبد مثل هیپربیلیروبینما (Hyperbilirrubinemia)، هپاتومگالی (Hepatomegali) و آسیت نشان می‌دهد . البته از این مدل برای مدل بیماری افزایش فشار پورت به‌صورت پس سینوزوئیدی داخل کبدی استفاده می‌شود [۱۱و۲۵].

۱) مدل حیوانی ایجاد شده برای بررسی بیماریNASH (Non-alcoholic steatohepatitis) که یک استئاتوز غیر الکلی است [۱۵-۱۲].

۲) مدل‌های توصیفی برای پروتئین‌های دخیل در هپاتوتروفیک ویروسی [۱٦].

۳) مدل‌هایی که بیماری‌های ارثی را ایجاد کرده‌اند مانند: رت Gunn که مدل سندرم کریگلر- نجار نوع I (Crigle- Najjar syndrome) است [۱۷]، مدلی از سندرم جانسون دوبین (Dubin Johnson syndrome) که یک هایپر بیلی روبینما (Hyperbilirubinaenia) است [۱۸]، رت دچار آنالبومینیک ناگاس (Nagas analbuminemic) [۱۹]، خرگوش دچار هیپرلیپید یمیک (hyperlipidemic) قابل وراثت واتاناب (watanabe) که مدلی است برای بیماری هیپرکلسترولمیای فمیلیال (Familial hypercholesterolemia) [۲۰]، سگ‌های دالماتیان (Dalmation) با

هیپراورسیمیا (Hyperuricemia) به عنوان مدل نقرس Gout [۲۱]، موش‌های فاقد فوماریل استو استات [۲۲].

مدل هپاتیت ویروسی: جانور مورد استفاده در این مطالعات اغلب شامپانزه بوده و به دلیل هزینه‌های بالای کار با این مدل اکثر دانشمندان به استفاده از انواع دیگری ازمدل‌های آزمایشگاهی تمایل دارند [۲٦].

پس از توضیح اختصاری در مورد انواع مدل‌های حیوانی کار شده در زمینه بیماری‌های کبدی به بررسی بیشتر مدل‌های حیوانی فیبروز و سیروز خواهیم پرداخت. پیش از هر چیز باید بدانیم فیبروز و سیروز چه هستند و چرا از اهمیت ویژه‌ای در زمینه مطالعات درمانی برخوردارند.

اهمیت مطالعات درمانی فیبروز و سیروز

افزایش بیماری‌های مختلف کبدی مثل هپاتیت‌های ویروسی مزمن، استئاتوهپاتیت غیر الکلی (که با سندرم متابولیک و چاقی همراه است)، پارازیتمیا (Parasitemia)، اختلالات متابولیسمی‌مادرزادی، آسیب‌های کبدی در اثر مصرف الکل وسموم، در کل دنیا، درصد مرگ و میر دراثر فیبروز وسیروزرا بالا برده‌است [۲۷]. فیبروز کبدی و مرحله انتهایی آن سیروز کبدی معمولاً در همه بیماری‌های مزمن کبدی مشاهده می شود [۲۸]. امروزه تنها راه درمان سیروز، پیوند کبد است که به‌دلیل کمبوددهنده و وجود بیماری‌های قابل سرایت دراثر این پیوند به افراد و همچنین عود مجدد بیماری و از بین رفتن مجدد کبد، درصد درمان از این راه کمتر شده و دانشمندان برای یافتن راه‌های درمانی جدید به سمت درمان‌های ضد فیبروزی متمایل شده‌اند [۲۷, ۲۹و ۳۰].

در ۲۰ سال گذشته، مطالعات بسیاری بر پیشرفت فیبروز وعوامل مؤثر بر آن، مانند سلول‌ها، سیتوکاین‌های مختلف، بررسی دقیق ماتریکس خارج سلولی انجام و باعث به‌کارگیری روش‌های مختلف برای درمان شد [۲۹]. این مطالعات جهش علمی‌بزرگی در دانش موجود در این زمینه بود که در حقیقت با ایجاد سیستم‌های مدل تسهیل شد.

مفهوم فیبروز: فیبروز یا (ترمیم توسط بافت همبند) به معنای ایجاد چارچوبی از بافت گرانولاسیون متشکل از رگ‌های جدید و ماتریکس خارج سلولی سست است.آسیب بافتی شدید یا مداوم همراه با آسیب به هر دو ساختار سلولی پارانشیمی و شبکه داربستی منتهی به موقعیتی خواهد شد که در آن، ترمیم قادرنیست به تنهایی از طریق نوسازی پارانشیمی‌انجام گیرد. تحت این شرایط، ترمیم از طریق جایگزینی سلول‌های پارانشیمی بازسازی شده همراه با بافت همبند صورت می‌گیرد. چهار جزء اصلی که در این فرایند وجود دارد عبارت است از:

تشکیل عروق خونی جدید (Angiogenesis)، ۲- مهاجرت و تکثیر فیبروبلاست‌ها، ۳- رسوب ماتریکس خارج سلولیو ٤- بلوغ و سازمان یابی مجدد بافت فیبری (Remodeling) [۳۱].

فیبروز پیشرفته با تجمع ماتریکس خارج سلولی سرشار از کلاژن‌های نوع I و III شناخته می‌شود که تجمع این مواد باعث افزایش فشاروريد پورت شده و خطر ابتلا به سرطان کبد را افزایش می‌دهد[۳۱].

مفهوم سیروز: سیروز یک تعریف پاتولوژیک مشخص است که با طیفی از تظاهرات بالینی خاص همراه است. یافته‌های اصلی پاتولوژیک، یک آسیب مزمن غیرقابل برگشت در پارانشیم کبدی را نشان می‌هد که شامل فیبروز گسترده همراه با پیدایش ندول‌های رژنرایتو (Regenerative nodule) است. این یافته‌ها نتیجه نکروز سلول‌های کبد، کلاپس شبکه رتیکولرپشتیبان و در نهایت رسوب بافت همبند، به هم ریختن طرح بستر عروقی و رژنراسیون ندولر باقیمانده پارانشیم کبد است [۳۱].

مکانیسم ایجاد فیبروز: فعال شدن سلول‌های ستاره‌ای کبد (HSC: Hepatic Stellate Cell)، اصلی‌ترین عامل ایجاد کننده فیبروز کبد است. این سلول‌ها که برای اولین بار در ۱۸۷٦ توسط Von Kupfer به عنوان Sternzellen (سلول‌های ستاره‌ای شکل) تشخیص و بعداً به نام Ito خوانده شد و امروزه همه آن‌ها را به نام سلول‌های ستاره‌ای می‌شناسند. در حالت آرامش،

سلول‌های پری سینوزوئیدالی در فضای دیس قرار دارد و حاوی قطرات اسید رتینوئیک و چربی است [۳۲]. در هنگام آسیب این سلول‌ها در اثر فاکتورهای رها شده از هپاتوسیت‌ها و سلول‌های کوپفر (ماکروفاژهای کبدی) مثل فاکتور نکروزکننده تومور-آلفا (TNF-α: tumor necrosis factor) فعال و از لحاظ ظاهری شبیه به میوفیبروبلاست می‌شود [۳۶-۳۳] و تحت تأثیر سیتوکاین‌هایی نظیر فاکتوررشد تبدیل کننده بتا (TGF-ß: Transforming growth factor;)، فیبریل کلاژن نوع I را می‌سازد [۳۱و۳۷]. مشخص نیست که دقیقاً از چه مرحله‌ای فیبروز برگشت ناپذیرمی‌شود. این روند پاتولوژیک را باید به عنوان نتیجه نهایی و مشترک تعداد زیادی ازآسیب‌های مزمن کبدی در نظر گرفت (شکل ۱).

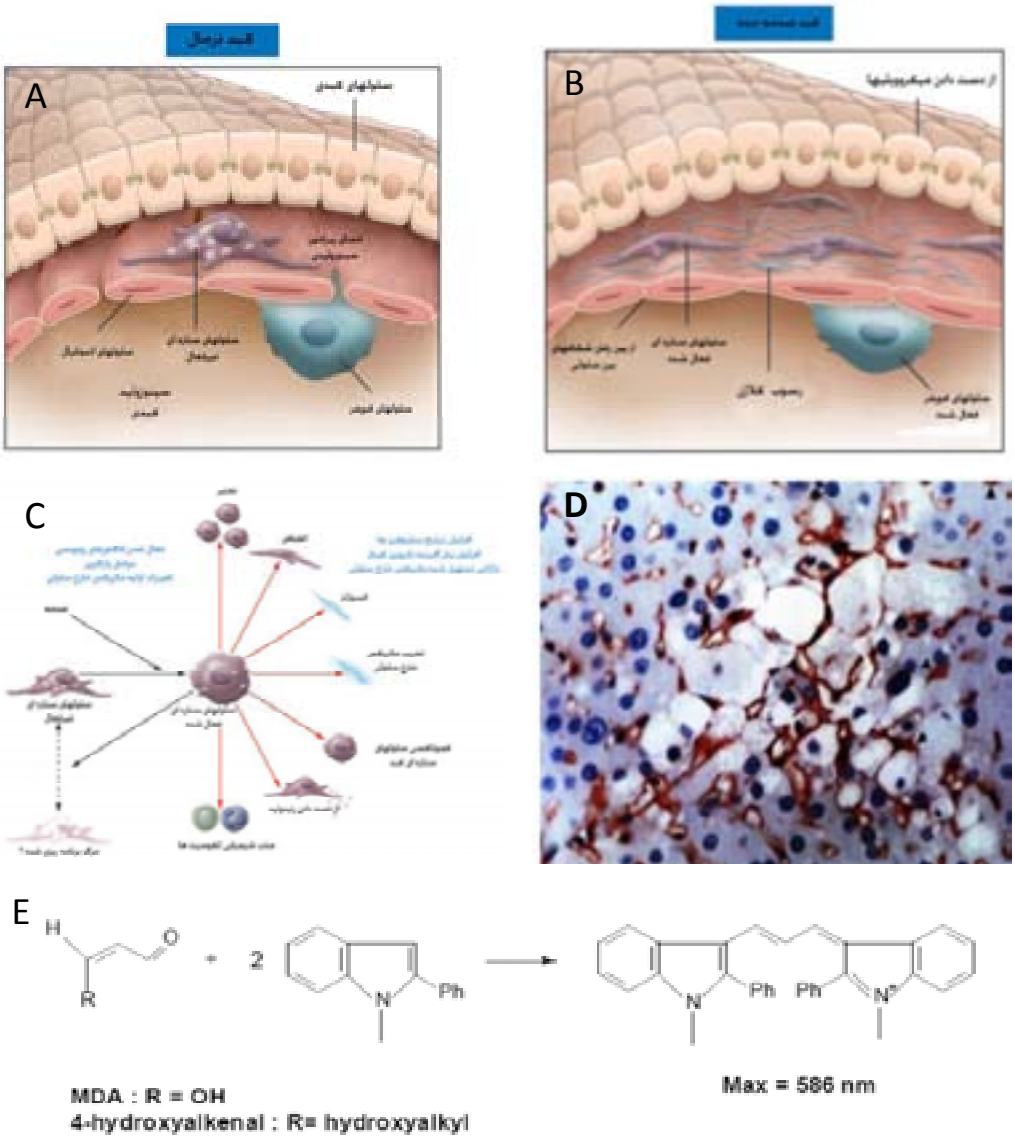

شکل ۱. A وB: وقایع سینوزوییدالی هنگام ایجاد فیبروز که شامل فعال شدن سلول‌های ستاره‌ای، رسوب ماتریکس خارج سلولی، پیشرفت به سمت فیبروز و در نهایت سیروز کبدی است [۳۱]. C: شمای کلی از فعال شدن سلول‌های ستاره‌ای کبد، D: سلول‌های ستاره‌ای فعال شده کبد که برای α-SMA مثبت هستند، به رنگ قرمز دیده می‌شود. E: مکانیسم تولید MDA در هنگام اکسیداسیون لیپیدها [۳۱]

سلول‌های ستاره‌ای فعال شده، از لحاظ متابولیکی و تکثیر فعال بوده وخواص فیبروژنیکی و قابلیت انقباض از خود نشان می‌دهد. این سلول‌ها با رهایی ماتریکس متالوپروتئینازها و مهار کننده‌های آن‌ها در شکل‌گیری ماتریکس خارج کبدی و هدایت شیمیایی Chemotaxis لوکوسیت‌ها نقش دارد[۳۸].

عوامل ایجاد فیبروز: با استفاده از مدل ایجاد آسیب با تتراکلرید کربن، دو گروه همزمان باهم در سال‌های ۱۹۷۰ ثابت کردند که فیبروز با فعالیت قابل ردیابی کلاژنازها همراه است. با توجه به این مشاهدات برای اولین بار پیشنهاد کردند که فیبروز پیشرونده نه تنها با تغییر درسنتز ماتریکس خارج سلولی بلکه با تغییر در الگوی از بین رفتن ماتریکس خارج سلولی توصیف می‌شود [۳۹ و ٤٠]. مطالعاتی که در سال‌های اخیر انجام شده‌است نیز این شواهد را تأیید نموده و نشان داده‌است که تغییر در الگوی تحلیل رفتن ماتریکس خارج سلولی در شکل‌گیری فیبروزو سیروز موثر بوده‌است [٤١].

با مطالعات مختلف روی کشت سلول‌های گوناگون کبدی و ایجاد روش‌هایی برای خالص‌سازی سلول‌های کبدی در اواخر دهه ۸۰ میلادی، مشخص شده که HSC های فعال شده منشاء اصلی تولید کلاژن کبدی در زمان ایجاد و پیشرفت فیبروز هستند و باوجود آنکه تا آن زمان هپاتوسیت‌ها رامسئول این امر می‌دانستند، طی آزمایشی دانشمندان نشان دادند که در محیط کشت در صورت آلودگی هپاتوسیت‌ها با HSC ها ترشح کلاژن صورت می‌گیرد. در مطالعه دیگری نشان داده شد که HSC ها به‌طور عمده و سلول‌های اندوتلیالی به میزان کمتر، منبع سازنده اصلی کلاژن در کبد فیبروتیک‌اند [٤٢،٣٤و٤٣].

ماتریکس خارج سلولی: تا به امروز تصور می‌شد که فیبروز در بهترین حالت غیر قابل برگشت ودر بدترین حالت پیشرونده است. اما امروزه، مطالعاتی که روی سلول‌ها و مدل‌ها انجام شده‌است، این نظریه را زیر سئوال می‌برد [۲۷].

مطالعاتی که روی مدل‌های کشت سلولی فیبروز انجام شده‌است، شواهدی دال بر اجتماع و تجزیه ماتریکس خارج سلولی در فیبروز فراهم آورده‌است. فعال شدنHSC ها و تغییر فنوتیپ آن‌ها به شبه میوفیبروبلاست با افزایش بیان کلاژن I همراه بوده و میزان بیان کلاژنازها نیز تغییر می‌کند [٤٤]. تجزیه ماتریکس خارج سلولی در بدن توسط خانواده‌ای از آنزیم ها صورت می‌گیرد که ماتریکس متالوپروتیناز Matrix (MMP: Metallopreteinaes) خوانده می‌شود و فعالیت آن‌ها توسط مهارکننده‌های بافتی (TIMP:Tissue inhibitor of matrix Metalloproteinase's) آن‌ها مهار می‌شود [٤٥]. متالوپروتئازها اغلب کلاژنازاست که وابسته به مرحله بیماری یا آسیب انواع مختلفی از آن‌ها بیان و به خارج سلول ترشح می‌شود [٤٥].

مدل‌های مطالعاتی فیبروزکبدی: از سلول تا حیوان

مدل‌های مورد استفاده در مطالعات فیبروزکبدی به چند دسته اصلی تقسیم می‌شود که هر کدام مزایا و معایب خاص خودشان را دارد. این مدل‌ها عبارت است از:

دسته اول: شامل مدل‌های کشت سلولی است که در این مدل‌ها، سلول‌های خاصی را از کبد سالم یا آسیب دیده جدا می‌کنند و پس از جداسازی به محیط کشت انتقال داده و از این سلول‌های کشت شده به عنوان الگویی از پاسخ کبد به تیمارهای گوناگون استفاده می‌شود. [٣٢،٣٤،٤٣،٤٦و٤٧].

مزیت استفاده از این مدل‌ها، مطالعه جزئیات رفتاری سلول‌ها و بررسی میانجی‌های مؤثر بر آن‌ها است. اما این مدل‌ها نمی‌تواند نماینده وقایعی باشد که در بدن موجود زنده اتفاق می‌افتد زیرا اتفاقاتی که در بدن روی می‌دهد، حاصل کنش و واکنشی است که بین سلول‌های مقیم و سلول‌های وارد شده در یک ریزمحیط ایجاد می‌شود. در حالی‌که در محیط کشت این وضعیت فراهم نیست [۳۱].

دسته دوم: شامل بافت‌های انسانی است که توسط بیوپسی یا روش‌های دیگر برداشته می‌شود. این مطالعات برای ارزشمند کردن مشاهدات حاصل از محیط کشت و سیستم

مدل حیوانی دارای اهمیت است [۵۰-۴۸].در صورت انتخاب دقیق نمونه و به‌کارگیری روش‌های مولکولی پیشرفته می‌توان اطلاعات زیادی از این بافت‌ها به‌دست آورد [۳۱].

دسته سوم: شامل ایجاد مدل‌های فیبروز حیوانی است. بزرگ‌ترین و تنها عیب مدل‌های حیوانی اینست که انسان نیستند. ولی از مزایای آن می‌توان به این چند مورد اشاره کرد: استفاده از مدل‌های حیوانی به دانشمندان فرصت می‌دهد تا نمونه برداری مداوم از بافت انجام دهند و به مقداری از بافت دسترسی داشته باشند که برای انجام کارهای سلولی و مولکولی و پاتولوژیکی مورد نیاز است. ازطرفی اخیراً با دستکاری‌های ژنتیکی و ابزارهای مولکولی دقیق، می‌توان از موش‌ها به عنوان مدل‌هایی برای شناسایی مکانیسم فیبروز استفاده کرد [۳۱].

از آنجا که تمام مطالعات درمانی پیش از مرحله بالینی بایستی با انجام فرایند درمانی مورد نظر بر حیوان مدل همان بیماری تأیید شود [۵۱] و برای آنکه نتایج حاصل از تحقیقات ارزشمند باشند، باید مدلی را برای ایجاد مدل فیبروزی ایجاد کرد که علاوه بر خصوصیات اصلی و مشترک عنوان شده در بخش‌های پیشین، شرایط زیر را نیز داشته باشد [۵۲و۵۳]:

۱- تظاهرات بالینی شبیه به آنچه که دربیماری‌های انسانی دیده می‌شود را نشان دهد؛

۲- تغییرات مرحله‌ای و از لحاظ پیشرفت پاتولوژیکی مجزا داشته باشد؛

۳- قابلیت تکرار بالا و مرگ و میر پایین داشته باشد؛

٤- تغییرات برگشت‌پذیر و غیر قابل برگشت فیبروز را ایجاد کند؛

۵- پیشرفت پاتوفیزیولوژیکی داشته باشد.

مدل‌های حیوانی رایج برای مطالعات فیبروزی و سیروزی

مدل‌های حیوانی رایجی که برای ایجاد فیبروزآزمایشگاهی استفاده شده‌است به دو دسته اصلی تقسیم می‌شود:

مدل‌هایی که در آنها از آسیب‌های سمی کبدی استفاده شده‌است (مثل مسمومیت با تتراکلرید کربن) و مدل‌هایی که در آن‌ها با استفاده از اعمال جراحی مدل‌سازی می‌شود، مثل بستن مجرای صفراوی (BDL: Bile duct ligation) [۵۱،۵۳و٥٤].

۱- ایجاد مدل با استفاده از هپاتو توکسین‌ها

از سموم زیادی که می‌توانند باعث آسیب کبد، هپاتیت و مرگ سلول‌ها در پارانشیم کبد شوند، برای مدل‌سازی آسیب سمی کبدی استفاده شده‌است. این مدل‌ها که مدل مسمومیت کبدی خوانده می‌شود، از لحاظ انجام از سایر مدل‌ها آسانتر بوده و با مسائل بالینی ارتباط بیشتری برقرار می‌کند و بیشتر می‌توان شرایط مدل‌سازی که پیش از این در مورد آن صحبت شد را در این روش‌ها رعایت کرد. این سموم کبدی می‌توانند به‌طور انتخابی نکروزهای پری پورتال (Periportal) یا سنتری لوبولار (Centrilobular) ایجاد کنند و از این لحاظ با بیماری‌های اصلی کبد، همخوانی دارد. مزیت دیگر استفاده از سموم برای ایجاد مدل این است که می‌توان از دوزهای بالای سم برای آسیب حاد واز دوزهای پایین همان سم و تکرار دوزها برای ایجاد آسیب مزمن استفاده نمود [۱۱].

سموم می‌تواند به‌طور مستقیم با راه اندازی مکانیسم‌های سلولی و مولکولی مثل تخریب غشاء (تداخل واکنش میان فاکتورهای رشد و گیرنده‌های غشا)، اختلال در بیان ژن و سنتز پروتئین، ایجاد واکنش‌های التهابی (افزایش تولید سیتوکاین و رادیکال‌های آزاد اکسیژن) و فعال‌سازی سلول‌های غیر پارانشیمی باعث القای آسیب کبدی شود [۵۵].

از سموم رایج در ایجاد مدل فیبروز کبدی می‌توان به تتراکلرید کربن (CCL4)، دی – گالاکتوزآمین (D- galactosamina) اتانول، تیواستامید (Thio acetomide)و استامینوفن (Acetaminophen) دی‌متیل نیتروزآمین (D-Methyl nitrosamine) اشاره کرد.

الف- تتراکلرید کربن: تتراکلرید کربن از سموم کبدی کلاسیک است و با میانجی‌گری متابولیت‌های وابسته به شکسته شدن در سیتوکروم P450 باعث ایجاد آسیب سلولی کبد می‌شود. در این مسیر، اولین گام شکل‌گیری رادیکال تری‌کلرومتیل دوباره فعال و باعث پراکسید شدن لیپیدهای کبد شده و غشای هپاتوسیت

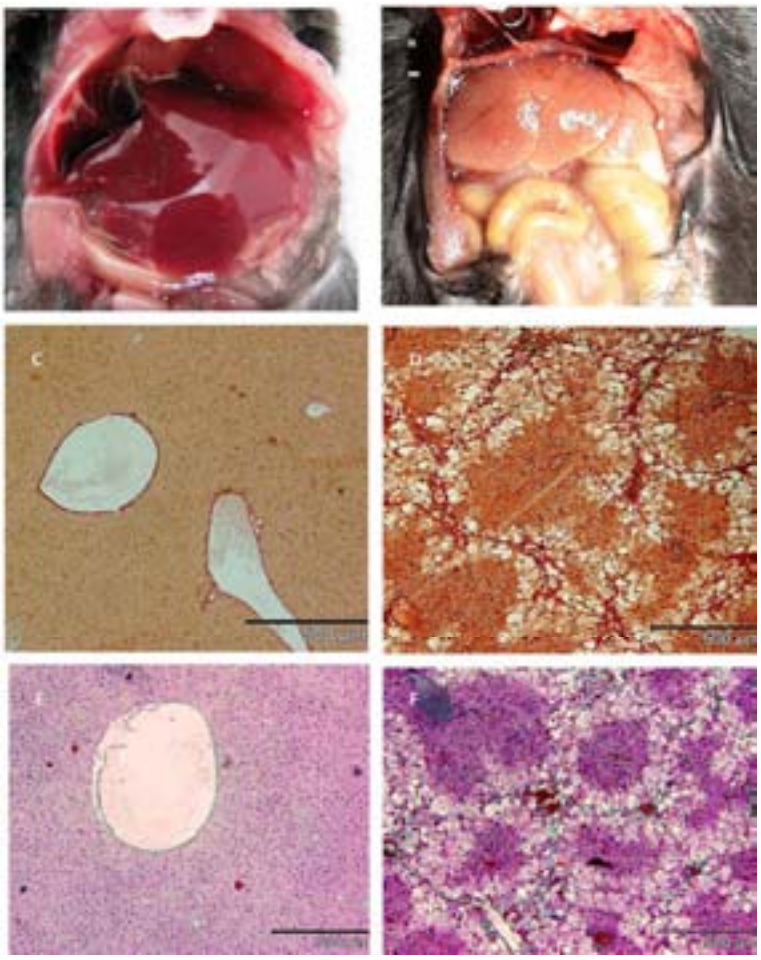

شکل ۲. A: نمای ماکروسکوپیک کبد نرمال، B: نمای ماکروسکوپیک کبد پس از استفاده از ۱۶ تزریق تتراکلرید کربن به منظور ایجاد فیبروز، C: نمای میکروسکوپیک کبد نرمال با رنگ‌آمیزی سیروس رد، D: کبد فیبروزه با همان رنگ آمیزی، E: نمای میکروسکوپیک کبد نرمال با رنگ آمیزی تری کروم ماسون، F: کبد فیبروزه با همان رنگ آمیزی [۱۰۵].

را از بین می‌برد. این وضعیت باعث فعال شدن سلول‌های کوپفر کبد و سلول‌های ستاره‌ای می‌شود که آن‌ها نیز به نوبه خود پس از فعال شدن با آزادسازی سیتوکاین‌ها، رادیکال‌های اکسیژن و فعال کردن گرانولوسیت‌های نوتروفیلی آسیب را ادامه می‌دهند. این نوع آسیب کبدی با نکروز سانتریلوبولار(Zone3) همراه است [۵۱]. مسمومیت کبد با تتراکلرید کربن باعث تخریب هپاتوسیت‌ها، نکروز، التهاب و فیبروز می‌شود. به سیستم عروقی که مسئولیت تغذیه و پرکردن سینوزوئیدهای کبد را دارد آسیب وارد کرده و در عملکرد آن‌ها اختلال ایجاد می‌کند که در این مسیر، ابتداعروق پورت و بعد شبکه عروق مرکزی را درگیر می‌سازد. با ادامه آسیب، بعداز ۸ تا ۱۲ هفته، سیروز ایجاد می‌شود [۵٤].

تجویز حاد تتراکلریدکربن باعث القای هپاتیت حاد در محل پری ونولار آغازین (Primary perivenular) می‌شود. تجویز پی در پی باعث ایجاد آسیب مزمن کبدی و در نهایت ایجاد سیروز می‌شود. از این روش برای ایجاد سیروز در رت‌ها [٥٦]، موش[٥٧] و خرگوش[٥٨] استفاده شده‌است. محل تجویز در میان آزمایشگاه‌ها ی مختلف متفاوت است، ولی مؤثرترین آن به‌صورت خوراکی [٥٩و ٦٠]، داخل صفاقی [٥٤و ٦١] و به‌صورت تنفسی (Inhalatory) [٦٢] بوده‌است. استفاده زیرجلدی به دلیل بازدهی کم در تولید سیروز توصیه نمی‌شود.

مطالعات نشان می‌دهد که باوجود ثابت بودن محل تجویز به دلیل یکسان نبودن برنامه‌های تجویزی در آزمایشگاه‌های مختلف تنوع زیادی در میان مقالات درمورد تعبیر از یک کبد به عنوان کبد فیبروزه یا سیروزه به چشم می‌خورد. بنابراین بایستی در مورد نحوه ایجاد مدل، زمان ایجاد فیبروز و سیروز و اینکه آیا واقعاً سیروز ایجاد شده‌است یا خیر، توضیحات کافی و مستدلی در مقالات آورده شود. گاهی برای بالا بردن میزان سیروز از فنوباربیتال در حدود (۰/۳ میلی‌گرم) در آب آشامیدنی، یک هفته قبل از شروع تزریقات استفاده می‌شود [۱۱]. موش‌ها ۱۲ تا ۱۵ هفته پس از تجویز تتراکلریدکربن، سیروز میکرونودول (شکل۲ DوF) افزایش فشار پورت، شنت سیستمیک پورت (Port-systemic shunt) (۳۰-۶۰٪) و گردش هیپر دینامیک نشان می‌دهند [۶۳]. اگر موش‌ها را برای ۱۲ تا ۲۰ هفته نگه دارند بیشتر آن‌ها آسیت را نشان خواهند داد (شکل ۳).

شکل ۳. ایجاد آسیت در اثر استفاده از تتراکلرید کربن در موش C57 برای ایجاد مدل سیروزی پس از ۱۶ هفته. A: پیش از باز کردن صفاق تجمع مایع داخل صفاق دیده می شود. B: پس از باز کردن صفاق و خروج مایع تجمع چربی در اطراف احشا و به خصوص کبد ایجاد شده است [۶].

یکی از بزرگترین پیچیدگی‌های این مدل تفاوت در حساسیت رت‌ها به تتراکلرید کربن است که باعث می‌شود نتوان گروه هموژنی از رت‌های سیروزی شده را ایجاد کرد. به این ترتیب در آزمایشی، محلولی را که شامل دوز مخصوص برای هر رت به‌صورت انفرادی بود،استفاده کردند. این دوز بر پایه پاسخ جانور به دوز قبلی که با توجه به وزن اضافه شده / وزن از دست داده در نظر گرفته شده بود، انتخاب شد [۵۹]

ب- دی گالاکتوز آمین: این ماده با ایجاد محدودیت بین سلولی متابولیت یوریدین (Uridine) در کبد مسمومیت ایجاد می‌کند. البته برای انجام این کار فرض می‌شود که با فاکتورهایی مثل اندوتوکسینما (Endotoxinema) ادغام می‌شود. از این ماده بیشتر برای ایجاد آسیب فوق حاد (hepatic failour Fulminant) کبدی استفاده شده‌است.

آسیب فوق حاد کبدی (FHF) در حقیقت ناهنجاری بسیار نادر اما بسیار کشنده کبدی است که مشخصه آن اختلال عملکردی شدید کبد بدون وجود پیشینه بیماری کبدی است و نتیجه آن هم ایجاد انسفالوپاتی (Encephalopathy) و کواگلوپاتی (Coaglopathy) کبدی است [۶۴].

برای ایجاد آسیب حاد کبدی در اثر این ماده دررت از تزریق داخل صفاتی 0.5-3g/kgbw محلول در آب مقطر[۶۵-۶۷] در خرگوش‌هایی با میانگین وزن ۱ تا ۲ کیلوگرم از تزریق وریدی ۴/۲۵ میلی مول به ازای هر کیلوگرم وزن بدن از محلول در ۹ میلی‌لیتردکستروز ۵ درصد [۶۸] در سگ‌هایی با میانگین وزنی ۳۰ کیلوگرم از تزریق وریدی ۱/۵g/kgbw- ۱ محلول دردکستروز ۵ درصد دی گالاکتوز آمین استفاده شده‌است [۶۹].

ج- تیواستامید (TAA: Thioacetamide): از این سم برای القای سیروزکبدی و انسفالوپاتی هپاتیک حاد استفاده می‌شود. در رت‌هایی بامیانگین وزنی ۱۵۰ تا ۳۰۰ گرم، تزریق داخل صفاقی TAA 250 mg/kgbw در طی ۲تا ۳ روز آسیب حاد کبدی ایجاد می‌کند [۷۰و۷۱]. از این ماده نیز به‌صورت گسترده برای ایجاد سیروز استفاده می‌شود . این ماده هم در محل پری ونولار (Perivenular) و هم در پری پورتال تأثیر می‌گذارد. از این ماده برای ایجاد سیروز در رت [۷۲] و موش [۷۳] استفاده شده‌است. تیواستامید را می‌توان در آب آشامیدنی [۷۲] یا از طریق تزریق داخل صفاقی [۷۴ و۷۵] استعمال نمود. البته تزریق داخل صفاقی نتایج ثابت‌تری را نشان می‌دهد [۷۵]. با استفاده از تیواستامید

می‌توان سیروز ماکروندولارهمراه با افزایش فشار پورت طی ۱۲ هفته تزریق دارو در حیوان ایجاد کرد [۷۲، ۷۵ و۷٦]. اگر زمان استفاده از این دارو طولانی‌تر شود، بایستی گردش هیپردینامیک احیا شود [۷٦] . یکی از مشخصه‌های این مدل آنست که همه وقایع عکس مدل تتراکلرید کربن است، فیبروز حتی برای هفته‌ها پس از قطع دارو باقی می‌ماند [۷۵] و حتی بعد از گذشت ۱۸ هفته احتمال ایجاد کلانژیوکارسینوما وجود دارد [۷۷].

د- استامینوفن: مسمومیت با استامینوفن یا پاراستامل (Paracetamol) از رایج‌ترین علل آسیب حاد کبدی است [۷۸]. در شرایط عادی استامینوفن در کبد با ترکیب شدن با گلوکرونیدها (Glucuronids) و سولفات‌ها دچار دگرگونی‌های زیستی (Biotransformation) می‌شود و معمولاً از طریق کلیه‌ها دفع می‌شود [۷۹]. اما به‌دلیل دخالت سیستم سیتوکروم اکسیداز P450 متابولیزه می‌شود که باعث تولید سمی به نام ان- استیل – بنزوکوینونیمین (N-acetyle-benzoquinoneimine) می‌شود که این سم از طریق تشکیل رادیکال‌ها و فعال‌سازی سلول‌های کوپفر باعث القای آپوپتوسیزونکروز می‌شود [۷۹]. اما به‌دلیل دخالت سیستم سیتوکروم اکسیداز p450 در زدودن این ماده از کبد، که بین گونه‌ها و وابسته به سن متفاوت است، استانداردسازی در مدل‌های ایجاد شده با این ماده بسیار مشکل است [۷۸].

در رت‌ها از تجویز داخل شکمی (Intra gastric) استامینوفن با دوز ۱٤۰۰-۷۵۰ میلی گرم به ازای هر کیلوگرم وزن بدن ، برای ایجاد آسیب حاد کبدی قابل برگشت که نکروز وسیع هپاتوسل‌ها را باعث می‌شود، استفاده شده‌است [۸۰ و۸۱]. در حیوانات بزرگتر مثل سگ و خوک برای مدل‌سازی با استامینوفن ۳ روزفنوباربیتال و سپس استامینوفن با دوزg/kgbw ٤-۱ تجویز شده‌است [۸۲ و۸۳].

ه – دی متیل نیتروز آمین (DMNA): این هپاتوتوکسین باعث ایجاد نکروز هپاتوسلولار می‌شود. بعد از تجویز پی در پی و داخل صفاقی، پس از پنج هفته، فیبروز همراه با افزایش فشار پورت در رت‌ها مشاهده شد، اماهیچ نشانه‌ای از گردش هیپردینامیک نداشته‌اند و پس از سیزده هفته، سیروز کامل به همراه آسیت در این رت‌ها دیده شد [۵۳، ۸٤ و۸۵]. از این ماده به علت خواص سرطان‌زایی بالای آن، کمتر استفاده می‌شود [۱۱].

و- اتانول: تأثیر این ماده بر کبد با جزئیات مطالعه شده است، اما به‌دلیل آنکه در طراحی آزمایش‌ها به‌ویژه در زمان‌بندی و میزان تجویز اتانول تنوع زیادی وجود دارد، آنالیز نتایج بسیار دشوار است [۸٦].از طرفی ایجاد فیبروز با اتانول نیاز به زمان زیاد دارد ولی درمطالعات انجام شده، از زمان‌های کوتاه‌تری از تجویز اتانول استفاده شده‌است، در نتیجه آسیب کبدی کمتر و میزان ارتشاح بیشتر از میزان نکروز بوده‌است [۸۷].

۲- ایجاد مدل با اعمال جراحی

مدل‌های فراوانی با انجام اعمال جراحی برای مطالعات ترمیمی کبد ایجاد شده‌است. مثل برداشتن بخشی از کبد، شنت‌های سیستمیک، بستن انشعاب پورت و مجرای صفراوی که از میان این روش‌ها، دو روش انسدادی که بیشتر استفاده شده، توضیح داده می‌شود:

الف- بستن انشعاب پورت (Portal vein ligation): در ۱۸٦۱ برای اولین بار دانشمندان با بستن یکی از انشعابات پورت، لوب مزبور را آتروفی و باعث هیپرتروفی سایر لوب‌های کبد شدند [۵۱]. در این روش قسمت‌های دیگر کبد دچار هیپرپلازی جبرانی می‌شود ولی نواحی نکروزی مولتی فوکال (Multi focal) در آن‌ها ایجاد می‌شود (شکل٤) و در قسمتی که رگ پورت آن بسته شده‌است، آتروفی پیشرونده دیده می‌شود تا آنجا که حجم آن قسمت به ۱/۱۰ حالت عادی می‌رسد. یک هفته پس از عمل در این لوب، نکروز سانتریلوبولارکه در برگیرنده ۱/٤ کل پارانشیم کبد است، مشاهده می‌شود. البته این مدل برای مطالعات آسیب کبدی به ندرت و فقط در موارد خاص به کار می‌رود [۸۸ و۸۹].

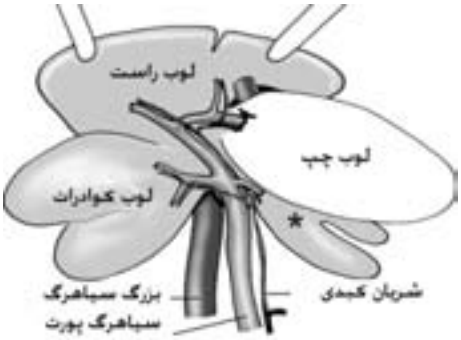

شکل٤. بستن انشعاب پورت، قسمت‌های خاکستری بخش‌های عملکردی کبد هستند. قسمت سفید عملکرد کبد را ندارد [٥١].

ب- بستن مجرای صفراوی (BDL): در این روش با بستن مجرای صفراوی، سلول‌های اپیتلیالی صفرا و سلول‌های اوال (Oval cell) (که پیش سازهای هپاتوسیت هستند) تکثیر می‌شود و در نتیجه باعث تکثیر لوله‌های صفراوی، التهاب پورت و فیبروز می‌شود [٩٠و٩١]. این مدل یک مدل سیروز صفراوی ثانویه(Secondry biliary cirrhosis) تولید می‌کند که در رت‌ها بسیار مطالعه شده‌است [٩٢]. این مدل برای مطالعه تأثیر عدم وجود کیسه صفرا مناسب بوده و در خرگوش [٥٨] و موش [٩٣] هم انجام شده‌است. در موش بعد از بستن مجرای صفراوی کاهش شدید در کیسه صفرا دیده می‌شود که ممکن است باعث کلپیتونیوم پرفوریشن (Cholepeitoneum perforation) شود [١١].

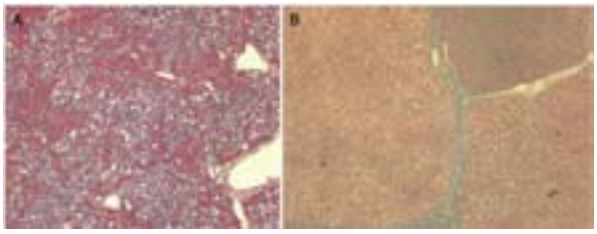

شکل٥. مقایسه بین ظاهر و خصوصیات میکروسکوپیک کبد ٦ هفته پس از استفاده از ایجاد انسداد مجرای صفراوی (A) و ١٢ هفته پس از استفاده از TAA (B) [١١].

در این روش، دو ناحیه انسدادی، یکی در محل اتصال مجاری صفراوی و دیگری بالاتر از ورودی پانکراس ایجاد می‌شود و حرکت صفرارا مختل می‌سازد. مرگ ومیر بعد از هفته پنجم تا ٢٠ درصد بالا می‌رود.استفاده از آنتی بیوتیک‌های پیش‌گیری کننده Prophylactic (آمپی سیلین ١٠٠میلی گرم به ازای هر کیلوگرم وزن بدن یا موارد مشابه) قبل از عمل و استفاده هفتگی از ویتامین k (٥٠ میلی‌گرم) ماندگاری رت‌ها را پس از عمل BDL افزایش می‌دهد (شکل ٥) [٩٤].

یکی از مشخصات این مدل، توانایی ایجاد کیست صفراوی است که می‌تواند باعث فشردگی رگ پورت در هیلوم Hilum شود. این مشکل را نیز می‌توان با تزریق فرمالین ١٠ درصد (١٢٠ ماکرولیتر به ازای ١٠٠گرم) از طریق کاتتر P10 در مجرای صفراوی قبل از ایجاد انسداد حل کرد [٩٥و٩٦] در بعضی مطالعات برای جلوگیری از تشکیل کیست از تزریق Ethibloc که ماده‌ای برای آمبولی حفرات و رگ‌ها است، استفاده کرده‌اند [٩٧]. بعضی از محققین نیز تک تک لوبول‌ها را بسته‌اند [٩٨ و٩٩]. این مدل فیبروز – سیروز صفراوی را در عرض ٤-٦ هفته ایجاد می‌نماید. بررسی با آزمون‌های بافت‌شناسی تکثیر شدید کلانژیولار (Cholangiolar) و گسترش شدید فیبروز پورتال را نشان می‌دهد. ولی به‌هم ریختگی ساختار اصلی کبد که نشانه اصلی فیبروز است به ندرت یافت می‌شود [١٠٠]. در این مدل، رت‌ها پس از دو هفته افزایش فشار پورت خفیف و پس از ٤ هفته افزایش شدید نشان می‌دهند [١٠١]. این مدل همانند استفاده از سموم در ایجاد سیروز با ایجاد مانع در نواحی سینوزوئیدال باعث افزایش فشار پورت می‌شود، بنابراین از این مدل‌ها با نام مدل‌های سینوزوئیدی افزایش فشار پورت هم یاد می‌شود.

٣- ایجاد مدل سیروزی با استفاده از رژیم غذایی

رژیم غذایی فاقد کولین، متیونین یا رژیم غذایی با پروتئین کولین کم و غنی شده با چربی، باعث تولید استئاتوز کبدی همراه با استرس اکسیداتیو واضح و در پی آن باعث تولید التهاب و فیبروز می‌شود [٥٣و١٠٢]. سیروز بعد از ٢٤-١٢ هفته ایجاد

می‌شود اما این مدل هنوز به خوبی توصیف نشده است [۱۱].

مطالعات فوق علاوه بر آن که باعث کامل‌تر شدن درک دانشمندان از فیبروز(علل ایجاد و روش‌های بهبود آن) شده‌است، ثابت نمود که کبد یک مدل عمومی‌بسیار کاربردی برای بررسی‌های التهابی و ترمیمی است که در مسیر این دو فرایند پاسخ ترمیمی سلول‌های اپلتیالی، میوفیبروبلاست‌ها و اجزای ماتریکس خارج سلولی نقش دارد [۲۹،۱۰۳و۱۰٤].

اما برای انجام مطالعات طراحی روش‌ها و آزمون‌هایی برای ارزیابی ایجاد، میزان پیشرفت یا بهبودی فیبروز (که عوامل اصلی فیبروز یعنی فعال شدن سلول‌های ستاره‌ای کبد، ایجاد رادیکال‌های آزاد اکسیژن، (استرس اکسیداتیو) و میزان کلاژن را مورد بررسی قراردهد) ضروری است که در انتخاب بسیاری از آن‌ها از آزمون‌های سنجش عملکرد کبد در انسان استفاده شده‌است. در این بخش به آزمون‌هایی که ارزیابی‌های سلامت و عملکرد کبد را ارزیابی می‌کند، به‌طور مختصر پرداخته شده‌است.

آزمون‌های ارزیابی کبد

۱- آزمون‌های بیوشیمیایی

آزمون‌های بیوشیمیایی معمولاً به‌منظور ارزیابی عملکرد کبد به کار برده می‌شود. این آزمون‌ها دارای محدودیت‌هایی هستند. به‌طور مثال در انسان این آزمون‌ها ممکن است در بیماران دچار بیماری‌های وخیم کبدی، نرمال و در مورد افراد نرمال، غیر طبیعی باشد. این آزمون‌ها به ندرت به‌طور اختصاصی وضعیت کبد را نشان می‌دهد و معمولاً نیاز به تکرارهای متعددی مثلاً در یک دوره ٦ ماهه دارند.ازاین آزمون‌ها می‌توان به موارد زیر با اندک توضیحی اشاره کرد:

الف- اندازه‌گیری بیلی‌روبین سرم خون به‌صورت مستقیم و بیلی‌روبین تام که معمولاً نوع مستقیم آن در بیماری‌های غیر ارثی و رایج کبد و دستگاه صفراوی، تغییر نشان می‌دهد.

ب- آنزیم‌های سرمی: کبد حاوی هزاران آنزیم است که بعضی از آن‌ها با غلظت بسیار کمتر در سرم خون نیز وجود دارد از این آنزیم‌ها می‌توان به آمینوترانسفرازها (آسپارتات آمینوترانسفراز (AST: Aspartate amino transferase) و آلانین آمینوترانسفراز (ALT: Alanin amino transferase) اشاره کرد. انواع آسیب‌های سلولی می‌تواند باعث افزایش متوسط این آنزیم ها در خون شود. آنزیم‌هایی مثل آلکالاین فسفاتاز (Alkaline phosphatase)، نوکلئوتیداز (S- Nocleotedase)، گاماگلوتیل ترانس پپتیداز (Gamma Glutamyle Transpeptidase :GGT) هم در این ارزیابی‌ها به‌کار برده می‌شوند که نمایانگر اختلالات کلستاتیک هستند.

ج- فاکتورهای انعقادی: از آنجا که اکثر فاکتورهای انعقادی خون در سلول‌های کبدی ساخته می‌شود، اندازه‌گیری آن‌ها با توجه به بازگردش سریع آن‌ها، سریع‌ترین معیار مستقل عملکرد سنتتیک کبد است؛ برای این منظور از سنجش زمان پروترومبین کمک می‌گیرند.

د- آلبومین سرم، آلبومین منحصراً توسط هپاتوسیت‌های کبد سنتز می‌شود و اندازه‌گیری آن اختصاصی کبد بوده و عملکرد کبد را نشان می‌دهد.

۲- آزمون برای اثبات فعال شدن سلول‌های ستاره‌ای کبد

سلول‌های ستاره‌ای کبد که درحالت آرامش در فضای دیس (فضای بین سینوزویید های هپاتوسیت‌ها) قرار دارند در شرایط آسیب کبدی فعال می‌شوند و تغییرفنوتیپ می‌دهند. در فرم فعال این سلول‌ها اکتین مخصوص عضلات صاف (α-SMA: α- Smooth muscle actin) بیان می‌شود. بنابراین ردیابی و نشان دادن بیان شدن این پروتئین از طریق رنگ آمیزی ایمنوهیستوشیمی و آزمایش‌های مولکولی قابل اثبات است [۱۰۵] (شکل ٦).

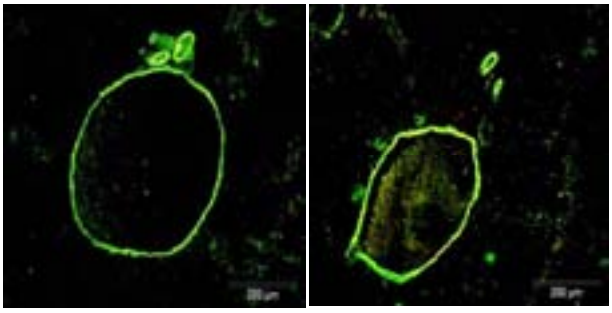

شکل ٦. رنگ‌آمیزی ایمونوهیستوشیمی با استفاده از آنتی‌بادی علیه اکتین عضلات صاف. A : رنگ‌آمیزی با همان آنتی بادی در کبد موش نرمال، B: رنگ‌آمیزی با آنتی‌بادی علیه عضله صاف در کبد فیبروزه موش [۱۰۵].

۳- آزمون برای نشان دادن میزان استرس اکسیداتیو در بافت

ایجاد رادیکال های آزاد اکسیژن و محصولات آن از اساسی‌ترین مکانیسم‌های ایجاد آسیب سلولی است. در کبد نیز مانند سایر بافت‌ها، ایجاد این رادیکال‌ها و محصولات آن، میانجی آسیب سلولی کبدی و شروع آسیب ثانویه با فعال کردن سلول‌های ستاره‌ای کوپفر می‌شود [۳۷].

برای اندازه‌گیری میزان این اکسیداسیون در بافت، راه‌های گوناگونی وجود دارد که از اصلی ترین آن‌ها اندازه گیری پراکسید شدن لیپیدها است که از آن به عنوان اندیکاتور استرس اکسیداتیو استفاده می‌شود. پراکسیدلیپیدها ناپایدار بوده و دراثر ترکیب با مواد دیگر، ترکیبات مختلفی مثل ترکیبات کربونیل باز فعال شده (Reactive carbonyle component) و MDA (Malonidaldehyde) تولید می‌کند [۱۰٦] (شکل ۲-E).

سنجش میزان MDA و همچنین سنجش TBARS (Thiobarbituric acid reactive substance) یا مواد بازفعال شده تیوباربیتوریک اسید از راه‌های دیگر اندازه‌گیری میزان اکسیداسیون لپیدی است [۱۰۷].

۴- آنالیزهای بافت‌شناسی و پاتولوژی

آنالیزهای بافت‌شناسی و پاتولوژی در بررسی آسیب‌های کبدی، بسیار کارآمد است. حتی در موارد انسانی نیز به‌دلیل آنکه با یک بیوپسی ساده ازکبد می‌توان به نتایج و تشخیص نهایی قطعی رسید. ازاین روش‌ها به‌عنوان کلید طلایی تشخیص بیماری‌های کبدی یاد می‌شود. در آنالیزهای بافت‌شناسی با استفاده از رنگ‌آمیزی‌های مختلف می‌توان تغییرات ایجاد شده در سلول‌ها مثل آپوپتوسیز، نکروز، استئاتوزو ... و رسوب کلاژن و فیبروز را به‌طورقطعی مطالعه وحتی با استفاده از جداول امتیازدهی معروفی که در این موارد وجود دارد و در کتب تخصصی پاتولوژی مفصلاً در مورد آن‌ها توضیح داده شده‌است، میزان آسیب وارده را به‌صورت کمی ارایه کرد. جدول ۱، نحوه امتیازدهی به بافت‌های کبدی در مطالعات حیوانی انجام شده توسط نویسندگان را نشان می‌دهد.

جدول ۱. نحوه امتیازدهی به اسلایدهای بافتی برای تعیین میزان درجه نکروز و فیبروز [٦]

درجه نکروز	
۰	نکروزی دیده نمی شود.
۱	گروه‌های کوچکی از هپاتوسیت در گیرنکروز مرکزی شده‌اند.
۲	نکروز سانتریلوبولار کامل در کمتر از ۱/٤ لوب‌های کبد دیده می‌شود.
۳	نکروز سانتریلوبولار کامل در بیشتر از ۱/٤ لوب‌های کبد و در کمتر از نصف لوب‌ها دیده می‌شود.
٤	نکروز کامل تقریباً بیشتر از نصف لوب‌های کبد را در گیر کرده‌است.
درجه فیبروز	
۱	تجمع فیبریل‌های کلاژن حول رگ مرکزی، ولی بافت فیبروز شده و گسترش یافته‌ای در محوطه رگ مرکزی دیده نمی‌شود.
۲	زواید فیبروزی از رگ مرکزی گسترش یافته‌اند ولی بین آن‌ها در ناحیه پورت یا پایین رگ مرکزی پلی وجود ندارد.
۳	رشته‌های فیبروزی بین رگ‌های مرکزی و ناحیه پورت به هم متصل شده‌اند.
٤	سیروز به همراه نودول‌های هپاتوسیت که توسط بافت فیبروزه احاطه شده‌اند.

راه دیگر کمی‌کردن این نتایج استفاده از نرم افزارهای مختلفی است که می‌تواند رنگ‌های اختصاصی استفاده شده را به‌صورت عددی که نشان دهنده تعداد پیکسل‌های موجود از آن رنگ نسبت به رنگ زمینه درصفحه نمایشگر است، نشان دهد (مثل نرم افزار Metamorph) [۱۰۸] به‌هر صورت با تهیه لام‌های بافت‌شناسی می‌توان آسیب‌های گوناگونی را از لحاظ پاتولوژیکی مورد بررسی قرار داد و با استفاده از آن‌ها به قضاوت درست و

قطعی رسید. در مدل‌های فیبروزی کـه میـزان نکـروز، آپوپتـوز، فیبروز و الگوی فیبروزو میزان آن برای پژوهشگران مهم است، از رنگ آمیزی‌های اختصاصی در هر مورد استفاده می‌شود. بـه‌طـور مثـال بـرای میـزان آپوپتوسـیزاز رنـگ آمیـزی TUNEL، بـرای رنگ‌آمیزی رشته‌های کلاژن از رنگ آمیـزی تـری کـروم ماسـون (Masson trichrome stain) و سیریوس رد (Sirus red) و ... اسـتفاده می‌شود (شکل۲ C,D,E,F). لازم به ذکـر اسـت کـه رنـگ‌آمیـزی هماتوکسیلن وائوزین برای تعین میزان نکروز و فیبروز کافی است اما برای دقت بیشتر و مـستندتر بـودن کـار از رنـگ‌آمیـزی‌هـای اختصاصی استفاده می‌شود.

۵- آزمون‌های تعیین میزان کلاژن

در کارهای تحقیقاتی روی مـدل‌هـای فیبـروزی، اهمیـت میزان کلاژن تیپ I و در مواردی هـم تیـپ III و بـه عبـارت دیگر ماتریکس خارج سلولی به انـدازه‌ای اسـت کـه اجـزای اصلی آن مثل کلاژن‌ها و عوامل دخیـل درآن مثـل مـاتریکس متالوپروتئینازها را با آزمون‌های مولکولی نیز بررسی می‌کنند.

از طرف دیگر، برای هر چه کمی‌تر کردن کار می‌تـوان بـا استفاده از آزمون‌های بیوشیمیایی هم، میزان کلاژن را به‌دسـت آورد. برای این‌کار از اندازه‌گیری میـزان هیدروکـسی پـرولین (Hydroxyproline) استفاده می‌شود.

الف- اندازه‌گیری محتوای هیدروکسی پرولین بافت: اسید آمینـه هیدروکسی پرولین در بدن به‌طورعمده در کلاژن‌ها یافت می‌شود و در حدود ۱۳ درصد از کل اسید آمینه بدن راتشکیل داده و یکی از مشتقات پرولین است.

معمولاً برای انـدازه‌گیـری ایـن اسـید آمینـه از ادرار اسـتفاده می‌شود؛ چرا که در حدود ۱۰ درصد از هیدروکسی پـرولین آزاده شده در طول کاتابولیسم، کـلاژن بـا ادرار دفـع مـی‌شـود. امـا در صورتی‌که بخواهیم میزان این اسید آمینه را در بافت خاصـی مثـل کبـد بـه‌دسـت آوریـم، مـی‌تـوان ایـن اسـید آمینـه را توسـط هیدرولیزاسیدی از بافت جـدا کـرد و میـزان آن را بـا روش‌هـای بیوشـیمایی واسـتفاده از محلـول ارلـیخ (Ehlrich's solution) واسپکتروفتومتری سنجید [۱۰۹].

آیا سیروز بهبود می‌یابد؟

با توجـه بـه مطالعـات گونـاگونی کـه انجـام شـده‌اسـت نمی‌توان به سادگی گفت که سیروز یک فیبروز پیشرفته‌اسـت. بلکه یک فیبروز پیشرفته همراه با به‌هم ریختگی ساختار کبـد، هپاتوسیت‌هـای نابـه‌جـا، تـرمیم، تـشکیل نـودول و تغییـرات عروقی است. هر چند که شواهدی دال بر بهبود سیروز پس از درمان عامل بیماری گزارش شده‌است، اما آیـا اینکـه سـاختار کبد نیز دوباره به شکل اول بازمی‌گردد یـا خیـر هنـوز مـورد سئوال است [۱۱۰]. شواهد آزمایشگاهی وجود دارد که نـشان می‌دهد، سیروز ممکن است به نقطه‌ای برسد که هیچ برگشتی را نتوان برای آن متصور شد. در مدلی از سیروز ایجاد شده با تتراکلرید کربن حتی بعد از یـک دوره بهبـودی طـولانی هـم، بازگشت به ساختار اولیه بسیار محدود بـوده و کبـد همچنـان سیروتیک باقی مانده‌است [۱۱۱]. اما در صورتی کـه مـاتریکس خارج سلولی ایجاد شده که میکرونودول‌ها را تـشکیل مـی‌دهـد، تجزیه شود، از شدت ماکروندول‌های سیروزی نیز کاسته می‌شـود [۱۱۲]. به نظر می‌رسد باور اینکه سیروز به حالت طبیعی برگـردد، سخت باشد، اما وانلس (Wanless) و همکارانش براساس داده‌های به‌دست آمده از کارهایشان نشان داده‌اند که حتی در مراحل نهایی سیروز هم، سازمان‌یابی مجـدد مـاتریکس خـارج سـلولی انجـام می‌شود [۵۰]. مطالعات نـشان داده‌اسـت کـه در مـدل موشـی بـا توانایی تولید کلاژنی که ماتریکس متالوپروتئینازها قادر به تجزیه و شکستن آن نبود، دو مسئله مهم برای بهبود فیبروز شـامل تجزیـه کلاژن‌های ایجاد شده و القای آپوپتوسیز سلول‌های سـتاره‌ای رخ نخواهد داد [۱۱۳] که این آزمایش باز هـم نقـش اساسـی و مهـم متالوپروتئازها را در فرایند ایجاد و بهبود فیروزکبدی نشان می‌دهد. بحث درباره این مکانیسم‌ها نیاز به مجالی گسترده‌تر دارد.

به‌هر حال فیبروزو سیروز کبد چه از لحاظ مکانیسم ایجـاد و چه به لحاظ روش‌های درمان هنوز از سئوالات مهـم دانـشمندان بوده و تحقیق روی این آسیب‌ها همچنان ادامه دارد.

استانداردسازی

پس از پرداختن به مدل‌های گوناگون به نظر می‌رسد پرداختن به نکات کلی استانداردسازی، انتخاب یک مدل حیوانی و شرایط ایجاد آن اجتناب‌ناپذیر است. این استانداردها به‌صورت خلاصه در جدول ۲و۳ آمده‌است.

جدول ۲. مشخصات کلی که برای انتخاب حیوان مدل باید در نظر گرفته شود [۱].

تکرارپذیری	درصد حیواناتی که در زمان معین به مرحله مورد نظر می‌رسند.
اختصاصی بودن	مدل باید ناهنجاری دلخواه را بدون بروز سایر عوارض پیچیده بروز دهد.
هزینه	نه تنها هزینه‌های مستقیم بلکه هزینه های غیر مستقیم مثل هزینه نگهداری و زمان دستیابی به مدل مورد نظر نیز باید در نظر گرفته شود. یک مدل گران‌قیمت ولی مطمئن می تواند ارزانتر از یک مدل ارزان ولی بی ثبات به حساب آید.
ایمنی	جانور مورد نظر و روش مدل‌سازی نباید برای محقق خطر آفرین باشند.
اندازه و گونه	حجم نمونه خون مورد نیاز، نیاز به دسترسی به عروق و میزان مصرف دارو تعیین کننده اندازه و گونه حیوانی مورد استفاده است.
اخلاقیات	کمیته‌های مختلف اخلاقی ممکن است نظرات متفاوتی نسبت به هم ، در مورد یک مدل واحد داشته باشند.
قابلیت اجرا	اینکه آیا آزمایشگاه تجهیزات، نیروی انسانی موردنیازو..را برای ایجاد مدل دارد یا خیر؟

جدول۳. فاکتورهایی که برای ثابت نگه داشتن استاندارد بین آزمایشگاه‌ها برای مدل‌سازی بهتر است در نظر گرفته می شود. برای مدل سیروزی قسمت‌های ۱ تا ٦ کافی است [۱].

۱	وزن بدن
۲	وزن اندام: کبد، طحال، بیضه
۳	بررسی‌های بافت شناسی
٤	محتوای کلاژنی کبد
۵	آزمون‌های استاندارد کبدی و کلیوی
٦	درجه هایپر امونیا
۷	وزن بدن به میزان کلی آب بدن
۸	پروفایل هورمونی: انسولین و گلوکاگون
۹	آمینوگرام پلاسما

ایجاد مدل چه با عمل جراحی و چه در اثر القای سموم باید در ساعات مشخصی از روز انجام شود (مثلاً بین ۹ تا ۱۲ صبح) زیرا ایجاد مدل آسیب کبدی با ترمیم کبد ارتباط تنگاتنگی دارد و ترمیم کبد از ریتم شبانه‌روزی خاصی برخوردار است. اگر از ایجاد مدل با عمل جراحی استفاده می‌شود، روش بیهوشی و دوره پس از جراحی باید استاندارد باشد و از داروهایی نظیر هالوتان و ترامادول که در کبد متابولیزه می‌شوند، برای بیهوشی جانور استفاده نشود. در طول جراحی و بعد از آن، حرارت بدن را باید با استفاده از صفحه‌گرماده (Hot plate) یا نور مادون قرمز ثابت نگه‌داشت. در هر مطالعه‌ای، حتماً باید گروه کنترل و شم (Sham) در نظر گرفته شود تا بتوان تغییرات حاصل از استرس عمل، دستکاری کبد و حتی بیهوشی و تجویز داروها را که می‌تواند بر نتایج کار تأثیر داشته باشد، از نتایج اصلی کار جدا کرد [۱۱٤].

محققان برای ارزیابی ایجاد آسیب و بهبود بیماری، در برخی از مطالعات از کمی‌کردن اندازه کبد، حجم کبد، استفاده از اندیس‌های میتوتیکی و ردیابی آن‌ها با رنگ‌آمیزی ایمنوهیستوشیمی و ... استفاده نموده‌اند. اما بایستی این نکته را در نظر گرفت که در مدل‌هایی که از سموم استفاده شده‌است، اندازه‌گیری حجم و وزن کبد اندیس‌های مشکوکی هستند، زیرا ایجاد چربی، حضور سلول‌های التهابی، هیپرتروفی و آتروفی هپاتوسیت‌ها و کم و زیاد شدن محتویات کلاژنی، این اندیس‌ها را تحت تاثیر قرار داده، آن‌ها را متغیر، غیر قابل اعتماد و غیر قابل مقایسه می‌سازد [۵۵]. باید توجه داشت که برای ایجاد مدل بایستی شرایط دیگری را هم در انتخاب جانور در نظر گرفت.

استفاده از جانوران گوناگون (از موش تا خوک) در مطالعات کبدی رایج است اما امروزه به علت امکاناتی که استفاده از موش‌ها برای محققین فراهم آورده‌است (دسترسی به موش‌های ترنسژنیک (Transgenic) و ناک اوت (Knock out)؛ تمایل به استفاده از این حیوانات کوچک، در مطالعات بیشتر است [۱۱].

نتیجه‌گیری و چشم‌اندازهای آینده

از آنجا که تأیید تأثیرات روش‌های درمانی مفروض و آزمایشی

راهی به جز اثبات با مدل‌های حیوانی نـدارد، بنـابراین ایجـاد ایـن مدل‌ها از مهم‌ترین بخش‌های مطالعات پایه بالینی اسـت. بـه نظـر می‌رسد در چند سال گذشته در مطالعات مختلف سعی شده تـا از مدل‌های مشابه فیبروزی استفاده شود که سبب می‌شود تا از نتـایج به‌دست آمده بتوان در راستای مطالعات بعدی بهره‌مند شد و نتـایج بهتری به‌دست آورد. نظر بـه اهمیتـی کـه کـسب دانـش در زمینـه مکانیسم‌های ایجاد و بهبود بیماری‌ها درطراحی و ارایه فرضیه‌های درمانی دارد، بایستی در آینده وقـت و انـرژی بیـشتری را صـرف مدل‌سازی در راستای کشف مکانیسم‌ها نمود تا از یک سو؛ بتـوان مدل‌های مشابه‌تری با بیماری‌های انـسانی ایجـاد کـرد و از سـوی دیگر؛ فرضیه‌های مستدل و محکم‌تری برای درمـان بیمـاری‌هـا در نظر گرفته و راهی مطمئن به سوی درمان قطعی آن‌ها گشوده شود.

Refrences

1. **Mullen KD, Mc Cullough AJ.** Problems with animal models of chronic liver disease: suggestions for improvment in standardization. Hepatology 1989; 9(3): 500-3.
2. **Vorobioff J, Bredfeldt JE, Groszmann RJ.** Hyperdynamic circulation in portal-hypertensive rat model: a primary factor for maintenance of chronic portal hypertension. Am J Physiol 1983; 244 (1): 52-7.
3. **Baharvand H, Azarnia M, Parivar K, Ashtiani SK.** The effect of extracellular matrix on embryonic stem cell-derived cardiomyocytes. J Mol Cell Cardiol 2005; (38): 495-503.
4. **Baharvand H, Hashemi SM, Kazemi Ashtiani S, Farrokhi A.** Differentiation of human embryonic stem cells into hepatocytes in 2D and 3D culture systems in vitro. Int J Dev Biol, 2006; 50(7): 645-52.
5. **Baharvand H, Hashemi SM, Shahsavani M.** Differentiation of human embryonic stem cells into functional hepatocyte-like cells in a serum-free adherent culture condition. Differentiation 2008; 76(5): p.465-77.
6. Transplantation of Human mesenchymal stem cells into mouse CCL4 –induced cirrhotic liver Farhangestan alum pezeshki 2008; 1(1): 20-30.
7. **Baharvand H, Mehrjardi NZ, Hatami M, Kiani S, Rao M, Haghighi MM.** Neural differentiation from human embryonic stem cells in a defined adherent culture condition. Int J Dev Biol 2007; 51(5): 371-8.
8. **Baghban Eslaminejad M, Nazarian H, Taghiyar L.** Mesenchymal Stem Cell isolation from the removed medium of Rat bone marrow primary culture and their differentiation into skeletal cell lineages. Yakhteh 2007; 10: 65-73.
9. **Mohamadnejad M, Namiri M, Bagheri M, Hashemi SM, Ghanaati H, Zare Mehrjardi N, et al.** Phase 1 human trial of autologous bone marrow-hematopoietic stem cell transplantation in patients with decompensated cirrhosis. World J Gastroenterol 2007; 13(24): 3359-63.
10. **Ahmadi H, Baharvand H, Ashtiani SK, Soleimani M, Sadeghian H, Ardekani JM, et al.** Safety analysis and improved cardiac function following local autologous transplantation of CD133(+) enriched bone marrow cells after myocardial infarction. Curr Neurovasc Res 2007; 4(3): 153-60.
11. **Abraldes JG, Pasarín M, García-Pagán JC Abraldes.** Animal models of portal hypertension. World J Gastroenterol 2006; 12(41): 6577-84.
12. **Kulinski A, Vance DE, Vance JE** A choline-deficient diet in mice inhibits neither the CDP-choline pathway for phosphatidylcholine synthesis in hepatocytes nor apolipoprotein B secretion. J Biol Chem 2004; 279(23): 23916-24.
13. **Koteish A, Mae Diehl A.** Animal models of steatohepatitis. Best Pract Res Clin Gastroenterol 2002; 16(5): 679-90.

14. **Raubenheimer PJ, Nyirenda MJ, Walker BR.** Raubenheimer, P.J., M.J. Nyirenda, and B.R. Walker, A choline-deficient diet exacerbates fatty liver but attenuates insulin resistance and glucose intolerance in mice fed a high-fat diet. Diabetes 2006; 55(7): 2015-20.
15. **Oliveira PJ, Rolo AP, Seiça R, Santos MS, Palmeira CM, Moreno AJ.** Chronic cholestasis and cardiac mitochondrial function in Wistar rats: a model for cardiovascular alterations in chronic liver disease? Rev Port Cardiol 2003; 22(1): 67-75.
16. **Vig P, Russo FP, Edwards RJ, Tadrous PJ, Wright NA, Thomas HC, Alison MR, Forbes SJ.** The sources of parenchymal regeneration after chronic hepatocellular liver injury in mice. Hepatology 2006; 43(2): 316-24.
17. **Cornelius CE, Arias IM.** Animal model of human disease. Crigler-Najjar Syndrome. Animal model: hereditary nonhemolytic unconjugated hyper-bilirubinemia in Gunn rats. Am J Pathol 1972; 69(2): 69-72.
18. **Jansen PL, Oude Elferink RP.** Hereditary conjugated hyperbilirubinemia in Wistar rats: a model for the study of ATP-dependent hepatocanalicular organic anion transport. Adv Vet Sci Comp Med 1993; 37: 175-95.
19. **Nagase S, Shimamune K, Shumiya SNagase, S.** Albumin-deficient rat mutant. Science 1979; 205(4406): 590-1.
20. **Watanabe Y.** Serial inbreeding of rabbits with hereditary hyperlipidemia (WHHL-rabbit). Atherosclerosis 1980; 36(2): 261-8.
21. **Provoost AP, Madern GC, Sinaasappel M, Terpstra OT, Molenaar JC.** Successful prolonged correction of an inborn metabolic defect by heterotopic auxiliary liver transplantation in a dog model. Transplant Proc 1993; 25(2): 1950-1.
22. **Lagasse E, Connors H, Al-Dhalimy M, Reitsma M, Dohse M, Osborne L, et al.** Purified hematopoietic stem cells can differentiate into hepatocytes in vivo. Nat Med 2000; 6(11): 1229-34.
23. **Sweat ER, Musicant ME, Annetts DL, Goodhead B, Orloff MJ.** Production of hepatic outflow block and ascites with an ameroid constrictor. Surg Forum 1966; 17: 376-8.
24. **Orloff MJ, Daily PO, Girard B Orloff, M.J.** Treatment of Budd-Chiari syndrome due to inferior vena cava occlusion by combined portal and vena caval decompression. Am J Surg 1992; 163(1): 137-42.
25. **DeLeve LD, McCuskey RS, Wang X, Hu L, McCuskey MK, Epstein RB, et al.** Characterization of a reproducible rat model of hepatic veno-occlusive disease. Hepatology 1999; 29(6): 1779-91.
26. **Saito S, Heller T, Yoneda M, Takahashi H, Nakajima A, Liang JT.** Lifestyle-related diseases of the digestive system: a new in vitro model of hepatitis C virion production: application of basic research on hepatitis C virus to clinical medicine. J Pharmacol Sci 2007; 105(2): 138-44.
27. **Iredale JP.** Cirrhosis: new research provides a basis for rational and targeted treatments. Bmj 2003; 327(7407): 143-7.
28. **Friedman SL.** Liver fibrosis -- from bench to bedside. J Hepatol, 2003; 38 Suppl 1: S38-53.
29. **Bataller R, Brenner DA.** Liver fibrosis. J Clin Invest 2005; 115(2): 209-18.
30. **Fallowfield JA, Iredale JP.** Targeted treatments for cirrhosis. Expert Opin Ther Targets 2004; 8(5): 423-35.
31. **Iredale JP.** Models of liver fibrosis: exploring the dynamic nature of inflammation and repair in a solid organ. J Clin Invest 2007; 117(3): 539-48.
32. **Geerts A.** History, heterogeneity, developmental biology, and functions of quiescent hepatic stellate cells. Semin Liver Dis 2001; 21(3): 311-35.
33. **Friedman HZ, Langman CB, Favus MJ.** Vitamin D metabolism and osteomalacia in cystic fibrosis. Gastroenterology 1985; 88(3): 808-13.

34. **Friedman SL, Rockey DC, McGuire RF, Maher JJ, Boyles JK, Yamasaki G.** Isolated hepatic lipocytes and Kupffer cells from normal human liver: morphological and functional characteristics in primary culture. Hepatology 1992; 15(2): 234-43.
35. **Maher JJ.** Hepatic fibrosis caused by alcohol. Semin Liver Dis 1990; 10(1): 66-74.
36. **Maher JJ.** Primary hepatocyte culture: is it home away from home? Hepatology 1988; 8(5): 1162-6.
37. **Taniguchi M, Takeuchi T, Nakatsuka R, Watanabe T, Sato K.** Molecular process in acute liver injury and regeneration induced by carbon tetrachloride. Life Sci 2004; 75(13): 1539-49.
38. **Friedman SL.** Molecular regulation of hepatic fibrosis, an integrated cellular response to tissue injury. J Biol Chem 2000; 275(4): 2247-50.
39. **Okazaki I, Maruyama K.** Collagenase activity in experimental hepatic fibrosis. Nature 1974; 252(5478): 49-50.
40. **Montfort I, Pérez-Tamayo R.** Collagenase in experimental carbon tetrachloride cirrhosis of the liver. Am J Pathol 1978; 92(2): 411-20.
41. **Arthur MJ, Mann DA, Iredale JP.** Tissue inhibitors of metalloproteinases, hepatic stellate cells and liver fibrosis. J Gastroenterol Hepatol 1998; 13 Suppl: S33-8.
42. **Maher JJ, Bissell DM, Friedman SL, Roll FJ.** Collagen measured in primary cultures of normal rat hepatocytes derives from lipocytes within the monolayer. J Clin Invest 1988; 82(2): 450-9.
43. **Otto DA, Veech RL.** Isolation of a lipocyte-rich fraction from rat liver nonparenchymal cells. Adv Exp Med Biol 1980; 132: 509-17.
44. **Stefanovic B, Hellerbrand C, Brenner DA.** Regulatory role of the conserved stem-loop structure at the 5' end of collagen alpha1(I) mRNA. Mol Cell Biol 1999; 19(6): 4334-42.
45. **Arthur MJ.** Fibrogenesis , Metalloproteinases and their inhibitors in liver fibrosis. Am J Physiol Gastrointest Liver Physiol, 2000; 279: G245-G249.
46. **Friedman SL, Roll FJ, Boyles J, Bissell DM.** Hepatic lipocytes: the principal collagen-producing cells of normal rat liver. Proc Natl Acad Sci U S A 1985; 82(24): 8681-5.
47. **Pinzani M, Gentilini P, Abboud HE.** Phenotypical modulation of liver fat-storing cells by retinoids. Influence on unstimulated and growth factor-induced cell proliferation. J Hepatol 1992; 14(2-3): 211-20.
48. **Dufour JF, DeLellis R, Kaplan MM.** Reversibility of hepatic fibrosis in autoimmune hepatitis. Ann Intern Med 1997; 127(11): 981-5.
49. **Benyon RC, Iredale JP, Goddard S, Winwood PJ, Arthur MJ.** Expression of tissue inhibitor of metalloproteinases 1 and 2 is increased in fibrotic human liver. Gastroenterology 1996; 110(3): 821-31.
50. **Wanless IR, Nakashima E, Sherman M.** Regression of human cirrhosis. Morphologic features and the genesis of incomplete septal cirrhosis. Arch Pathol Lab Med 2000; 124(11): 599-607.
51. **Palmes D, Spiegel HU.** Animal models of liver regeneration. Biomaterials, 2004; 25(9): 1601-11.
52. **Bisgaard HC, Thorgeirsson SS.** Thorgeirsson, Hepatic regeneration. The role of regeneration in pathogenesis of chronic liver diseases. Clin Lab Med 1996; 16(2): 325-39.
53. **Tsukamoto H, Matsuoka M, French SW.** Experimental models of hepatic fibrosis: a review. Semin Liver Dis 1990; 10(1): 56-65.
54. **Constandinou C, Henderson N, Iredale JP.** Modeling liver fibrosis in rodents. Methods Mol Med 2005; 117: 237-50.
55. **Czaja MJ, Weiner FR, Flanders KC, Giambrone MA, Wind R, Biempica L, et al.** In vitro and in vivo association of transforming growth factor-beta 1 with hepatic fibrosis. J Cell Biol 1989; 108(6): 2477-82.
56. **Jiménez W, Clária J, Arroyo V, Rodés J.,**

Carbon tetrachloride induced cirrhosis in rats: a useful tool for investigating the pathogenesis of ascites in chronic liver disease. J Gastroenterol Hepatol 1992; 7(1): 90-7.

57. **Kamada Y, Tamura S, Kiso S, Matsumoto H, Saji Y, Yoshida Y, et al.**Enhanced carbon tetrachloride-induced liver fibrosis in mice lacking adiponectin. Gastroenterology 2003; 125(6): 1796-807.
58. **Burns RC, Wu Y, Sitzmann JV.** Sitzmann, Role of cirrhosis in the hemodynamic response to hemorrhage in portal hypertension. Surgery 1995; 117(5): 488-93.
59. **Proctor E, Chatamra K.** Chatamra, High yield micronodular cirrhosis in the rat. Gastroenterology 1982; 83(6): 1183-90.
60. **Kobayashi N, Ito M, Nakamura J, Cai J, Gao C, Hammel JM, Fox IJ.,** Hepatocyte transplantation in rats with decompensated cirrhosis. Hepatology 2000; 31(4): 851-7.
61. **Hernández-Muñoz R, Díaz-Muñoz M, Suárez-Cuenca JA, Trejo-Solís C, López V, Sánchez-Sevilla L, et al.** Adenosine reverses a preestablished CCl4-induced micronodular cirrhosis through enhancing collagenolytic activity and stimulating hepatocyte cell proliferation in rats. Hepatology 2001; 34(4 Pt 1): 677-87.
62. **Graupera M, García-Pagán JC, Titos E, Claria J, Massaguer A, Bosch J, et al.** 5-lipoxygenase inhibition reduces intrahepatic vascular resistance of cirrhotic rat livers: a possible role of cysteinyl-leukotrienes. Gastroenterology 2002; 122(2): 387-93.
63. **Vorobioff J, Bredfeldt JE, Groszmann RJ,** Increased blood flow through the portal system in cirrhotic rats. Gastroenterology 1984;87(5):1120-6.
64. **Pawa S, Ali S**. Liver necrosis and fulminant hepatic failure in rats: protection by oxyanionic form of tungsten. Biochim Biophys Acta, 2004; 1688(3): 210-22.
65. **Baumgartner D, LaPlante-O'Neill PM, Sutherland DE, Najarian JS.** Effects of intrasplenic injection of hepatocytes, hepatocyte fragments and hepatocyte culture supernatants on D-galactosamine-induced liver failure in rats. Eur Surg Res 1983; 15(3): 129-35.
66. **Grün M, Liehr H, Thiel H, Rasenack U,** Effects of endotoxinemia on renal and intrarenal hemodynamics of rats with or without portacaval anastomosis. Z Gastroenterol 1976; 14(2): 285-97.
67. **Grun M, Liehr H, Rasenack U.** Significance of endotoxaemia in experimental "galactosamine-hepatitis" in the rat. Acta Hepatogastroenterol (Stuttg) 1977; 24(2): 64-81.
68. **Blitzer BL, Waggoner JG, Jones EA, Gralnick HR, Towne D, Butler J, et al.** A model of fulminant hepatic failure in the rabbit. Gastroenterology 1978. 74(4): 664-71.
69. **Diaz-Buxo JA, Blumenthal S, Hayes D, Gores P, Gordon B**. Galactosamine-induced fulminant hepatic necrosis in unanesthetized canines. Hepatology 1997; 25(4): 950-7.
70. **Maddison JE, Dodd PR, Johnston GA, Farrell GC.** Brain gamma-aminobutyric acid receptor binding is normal in rats with thioacetamide-induced hepatic encephalopathy despite elevated plasma gamma-aminobutyric acid-like activity. Gastroenterology 1987; 93(5): 1062-8.
71. **Albrecht J, Hilgier W.** Arginine in thioacetamide-induced hepatogenic encephalopathy in rats: activation of enzymes of arginine metabolism to glutamate. Acta Neurol Scand 1986. 73(5): 498-501.
72. **Li X, Benjamin IS, Alexander B.** Reproducible production of thioacetamide-induced macronodular irrhosis in the rat with no mortality. J Hepatol 2002. 36(4): 488-93.
73. **Okuyama H, Nakamura H, Shimahara Y, Uyama N, Kwon YW, Kawada N, et al.** Overexpression of thioredoxin prevents

thioacetamide-induced hepatic fibrosis in mice. J Hepatol 2005. 42(1): 117-23.

74. **Luo B, Liu L, Tang L, Zhang J, Ling Y, Fallon MB.,** ET-1 and TNF-alpha in HPS: analysis in prehepatic portal hypertension and biliary and nonbiliary cirrhosis in rats. Am J Physiol Gastrointest Liver Physiol 2004; 286(2): G294-303.
75. **Popov Y, Patsenker E, Bauer M, Niedobitek E, Schulze-Krebs A, Schuppan D.**, Halofuginone induces matrix metalloproteinases in rat hepatic stellate cells via activation of p38 and NFkappaB. J Biol Chem 2006; 281(22): 15090-8.
76. **Laleman W, Vander Elst I, Zeegers M, Servaes R, Libbrecht L, Roskams T, et al.** A stable model of cirrhotic portal hypertension in the rat: thioacetamide revisited. Eur J Clin Invest 2006; 36(4): 242-9.
77. **Yeh CN, Maitra A, Lee KF, Jan YY, Chen MF.** Thioacetamide-induced intestinal-type cholangio-carcinoma in rat: an animal model recapitulating the multi-stage progression of human cholangio-carcinoma. Carcinogenesis 2004; 25(4): 631-6.
78. **Bolesta S, Haber SL.** Hepatotoxicity associated with chronic acetaminophen administration in patients without risk factors. Ann Pharmacother, 2002; 36(2): 331-3.
79. **Rahman TM, Hodgson HJ.** Animal models of acute hepatic failure. Int J Exp Pathol 2000; 81(2): 145-57.
80. **Leonard TB, Morgan DG, Dent JG.** Ranitidine-acetaminophen interaction: effects on acetaminophen-induced hepatotoxicity in Fischer 344 rats. Hepatology 1985; 5(3): 480-7.
81. **Zieve L, Anderson WR, Dozeman R, Draves K, Lyftogt C.** Acetaminophen liver injury: sequential changes in two biochemical indices of regeneration and their relationship to histologic alterations. J Lab Clin Med 1985; 105(5): 619-24.
82. **Miller DJ, Hickman R, Fratter R, Terblanche J, Saunders SJ.** An animal model of fulminant hepatic failure: a feasibility study. Gastroenterology 1976; 71(1): 109-13.
83. **Francavilla A, Makowka L, Polimeno L, Barone M, Demetris J, Prelich J, et al.** A dog model for acetaminophen-induced fulminant hepatic failure. Gastroenterology 1989; 96(2 Pt 1): 470-8.
84. **Jenkins SA, Grandison A, Baxter JN, Day DW, Taylor I, Shields R.** A dimethylnitrosamine-induced model of cirrhosis and portal hypertension in the rat. J Hepatol 1985; 1(5): 489-99.
85. **Veal N, Oberti F, Moal F, Vuillemin E, Fort J, Kaassis M, et al.** Spleno-renal shunt blood flow is an accurate index of collateral circulation in different models of portal hypertension and after pharmacological changes in rats. J Hepatol 2000; 32(3): 434-40.
86. **Ingram LO, Aldrich HC, Borges AC, Causey TB, Martinez A, Morales F, et al.** Morphological and biochemical effects of a low ethanol dose on rat liver regeneration: role of route and timing of administration. Dig Dis Sci 1999; 44(10): 1963-74.
87. **Diehl AM, Chacon M, Wagner P.** The effect of chronic ethanol feeding on ornithine decarboxylase activity and liver regeneration. Hepatology 1988; 8(2): 237-42.
88. **Gaglio PJ, Liu H, Dash S, Cheng S, Dunne B, Ratterree M, et al.** Liver regeneration investigated in a non-human primate model (Macaca mulatta). J Hepatol, 2002; 37(5): 625-32.
89. **Rozga J, Jeppsson B, Bengmark S**. Portal branch ligation in the rat. Reevaluation of a model. Am J Pathol 1986; 125(2): 300-8.
90. **Sakamoto T, Ezure T, Lunz J, Murase N, Tsuji H, Fung JJ, et al.** Concanavalin A simultaneously primes liver hematopoietic and epithelial progenitor cells for parallel expansion during liver regeneration after partial hepatectomy in mice. Hepatology 2000; 32(2): 256-67.
91. **Iredale JP, Benyon RC, Arthur MJ, Ferris WF, Alcolado R, Winwood PJ, et al.** Tissue inhibitor

of metalloproteinase-1 messenger RNA expression is enhanced relative to interstitial collagenase messenger RNA in experimental liver injury and fibrosis. Hepatology 1996; 24(1): 176-84.

92. **Lee SS, Girod C, Braillon A, Hadengue A, Lebrec D.** Hemodynamic characterization of chronic bile duct-ligated rats: effect of pentobarbital sodium. Am J Physiol 1986; 251(2 Pt 1): G176-80.
93. **Biecker E, Neef M, Sägesser H, Shaw S, Koshy A, Reichen J.,** Nitric oxide synthase 1 is partly compensating for nitric oxide synthase 3 deficiency in nitric oxide synthase 3 knock-out mice and is elevated in murine and human cirrhosis. Liver Int 2004; 24(4): 345-53.
94. **Beck PL, Lee SS.** Vitamin K1 improves survival in bile-duct-ligated rats with cirrhosis. J Hepatol 1995; 23(2): 235.
95. **Castañeda B, Debernardi-Venon W, Bandi JC, Andreu V, Pérez-del-Pulgar S, Moitinho E, Pizcueta P, et al.** The role of portal pressure in the severity of bleeding in portal hypertensive rats. Hepatology 2000; 31(3): 581-6.
96. **Castañeda B, Morales J, Lionetti R, Moitinho E, Andreu V, Pérez-Del-Pulgar S, et al.** Effects of blood volume restitution following a portal hypertensive-related bleeding in anesthetized cirrhotic rats. Hepatology 2001; 33(4): 821-5.
97. **Cho JJ, Hocher B, Herbst H, Jia JD, Ruehl M, Hahn EG, et al.** An oral endothelin-A receptor antagonist blocks collagen synthesis and deposition in advanced rat liver fibrosis. Gastroenterology 2000; 118(6): 1169-78.
98. **Aller MA, Lorente L, Alonso S, Arias J.** A model of cholestasis in the rat, using a microsurgical technique. Scand J Gastroenterol 1993; 28(1): 10-4.
99. **Aller MA, Duran M, Ortega L, Arias JL, Nava MP, Prieto I, et al.** Comparative study of macro- and microsurgical extrahepatic cholestasis in the rat. Microsurgery 2004; 24(6): 442-7.
100. **Kountouras J, Billing BH, Scheuer PJ.** Prolonged bile duct obstruction: a new experimental model for cirrhosis in the rat. Br J Exp Pathol 1984; 65(3): 305-11.
101. **Franco D, Gigou M, Szekely AM, Bismuth H.** Portal hypertension after bile duct obstruction: effect of bile diversion on portal pressure in the rat; Arch Surg 1979; 114(9): 1064-7.
102. **Nanji AA.** Animal models of nonalcoholic fatty liver disease and steatohepatitis. Clin Liver Dis 2004; 8(3): 559-74.
103. **Albanis E, Friedman SL.** Friedman, Hepatic fibrosis. Pathogenesis and principles of therapy. Clin Liver Dis 2001; 5(2): 315-34.
104. **Iredale JP.** Hepatic stellate cell behavior during resolution of liver injury. Semin Liver Dis 2001; 21(3): 427-36.
105. **Rabani, V., Baharvand H.** Therapeutic potential of bone marrow-derived mesenchymal stem cells on CCl4-induced mouse hepatic injury possibly through matrix metalloproteases and differentiation into hepatocyte-like cells. Hepatits 2009; submitted.
106. **Yagi H, Deguchi K, Aono A, Tani Y, Kishimoto T, Komori T.** Growth disturbance in fetal liver hematopoiesis of Mll-mutant mice. Blood 1998; 92(1): 108-17.
107. **Ohkawa K, Hayashi N, Yuki N, Kasahara A, Oshita M, Mochizuki K, et al.** Disease stage of chronic hepatitis C assessed by both peritoneoscopic and histologic findings and its relationship with response to interferon therapy. Gastrointest Endosc 1997; 45(2): 168-75.
108. **Wang L, Potter JJ, Rennie-Tankersley L, Novitskiy G, Sipes J, Mezey E.** Effects of retinoic acid on the development of liver fibrosis produced by carbon tetrachloride in mice. Biochim Biophys Acta 2007; 1772(1): 66-71.
109. **Takahra T, Smart DE, Oakley F, Mann DA.** Induction of myofibroblast MMP-9 transcription

in three-dimensional collagen I gel cultures: regulation by NF-kappaB, AP-1 and Sp1. Int J Biochem Cell Biol 2004; 36(2): 353-63.

110. **Desmet VJ.** Cystic diseases of the liver. From embryology to malformations. Gastroenterol Clin Biol 2005; 29(8-9): 858-60.

111. **Abdelkefi A, Torjman L, Ben Romdhane N, Ladeb S, El Omri H, Ben Othman T, et al.** First-line thalidomide-dexamethasone therapy in preparation for autologous stem cell transplantation in young patients (<61 years) with symptomatic multiple myeloma. Bone Marrow Transplant 2005; 36(3): 193-8.

112. **Issa R, Zhou X, Constandinou CM, Fallowfield J, Millward-Sadler H, Gaca MD, et al.** Spontaneous recovery from micronodular cirrhosis: evidence for incomplete resolution associated with matrix cross-linking. Gastroenterology 2004; 126(7): 1795-808.

113. **Duffield JS, Forbes SJ, Constandinou CM, Clay S, Partolina M, Vuthoori S, et al.** Selective depletion of macrophages reveals distinct, opposing roles during liver injury and repair. J Clin Invest 2005; 115(1): 56-65.

114. **Moolten FL, Oakman NJ, Bucher NL.** Accelerated response of hepatic DNA synthesis to partial hepatectomy in rats pretreated with growth hormone or surgical stress. Cancer Res 1970; 30(9): 2353-7.