Original Article

Ulcert Repair by Spray of Epithelial Stem Cells

Safari M., Ph.D.*, Ghahari L., MSc., Khoshvaghti A., Ph.D., Nasiri E., Ph.D.

** Anatomy Department, Medicine Faculty, Medical Sciences Semnan University, Semnan, Iran*

Abstract

Purpose: Separation, prolifration of stem cells and repairing of injured parts using these cells

Materials and Methods: This was a Lab-Experimental study. We used 6 male albino rabbits. At first, under general anesthesia 5×5 cm2 full thickness skin from one of the rabbits separated, washed using 70% alcohol and inserted in cold HBSS. Then it was cut into 4-6 mm pieces, washed again and incubated in Tripsin –EDTA 0.1% for 30 minutes at 37C. The cell suspention was then centrifuged and resuspended in DMEM culture. After 10 dayes the cells separated from the bed using Tripsin method. In experimental group the wounds were sprayed with 2 ml cultured keratinocytes cells and bandaged with vazeline. In control group just the skin was removed and the wounds healed withought cell spray. At the end of 4th week all rats were sacrificed, the repaired regions separated and studied with H&E and tricrom mason staining.

Results: In cell studies, the colonies of stem cells were visible using special staining. In Histological studies the epiderm of repaired wounds with cells were normal but the keratoid layers were thiner than normal skin. No sweat gland was observed. Other findings were: shorter finger nodes, regular collagen fiber in dermal layer and wider vesseles.

Conclusion: This method of cell culture would repaire a wide region and obtain a normal skin in a little time.

Key word: Autologue, Skin, Rabbit, Cell culture, Stem cells

مقاله تحقیقی

بهبودی زخم با استفاده از اسپری سلولهای بنیادی بافت اپی تلیال

✐ منوچهر صفری .Ph.D* ، لعیا قهاری .M.Sc**، دکتر امیر خوش وقتی.Ph.D **، دکتر ابراهیم نصیری.Ph.D ***

* گروه علوم تشریحی دانشکده پزشکی دانشگاه علوم پزشکی سمنان

** گروه علوم تشریحی دانشکده پزشکی دانشگاه علوم پزشکی ارتش جمهوری اسلامی ایران

*** گروه علوم تشریحی دانشکده پزشکی دانشگاه علوم پزشکی دانشگاه گیلان

تاریخ وصول: اردیبهشت‌ماه ۸۷، تاریخ پذیرش: خردادماه ۸۷

چکیده

هدف: جدا سازی، تکثیر سلولهای بنیادی و ترمیم ناحیه آسیب دیده با استفاده از این سلولها

مواد و روشها: این مطالعه از نوع تجربی است. در این تحقیق از ٦ راس خرگوش آلبینو استفاده شد. پوستی به ابعاد ۵×۵ سانتی متر از یکی از خرگوشها برداشته شد، سپس با استفاده از الکل ۷۰ درصد شستشو داده و در ظرف حاوی Hanks Buffer Saline Solution(HBSS) سرد قرار داده شد. سپس به قطعات ریز تقسیم نموده و در داخل تریپسین ۰,۱ درصد به مدت نیم ساعت قرار داده شد. سپس سلولها جدا شده و در داخل محیط کشت DMEM کشت داده شد. مدت ۱۰ روز سلولها را نگهداری کرده و در پایان، سلولها را با استفاده از روش تریپسین از کف فلاسکها جدا و با استفاده از سرنگ، ۲ سی سی سلول و محیط به ناحیه آسیب دیده اسپری شده و با گاز وازلین بانداژ انجام شد. در گروه شاهد فقط پوست برداشته شده و اجازه ترمیم خود به خودی به آن داده شد. در پایان هفته چهارم حیوانات را کشته، ناحیه ترمیم شده را برداشته و با استفاده از دو رنگ آمیزی عمومی و اختصاصی، ناحیه مورد بررسی قرار گرفت.

یافته‌ها: در مطالعه سلولی، کلونی‌های سلولهای بنیادی با رنگ آمیزی اختصاصی قابل مشاهده بوده است. در مطالعه بافت شناسی، اپیدرم ناحیه ترمیم شده با استفاده از سلول کاملاً طبیعی بوده اما لایه شاخی آن نازکتر از پوست طبیعی بود؛ غده عرق مشاهده نشد. برجستگیهای انگشتی شکل کوتاهتر از اندازه طبیعی بوده و کلاژنهای ناحیه درم منظم تر از پوست طبیعی بود. همچنین عروق درم، وسیعتر و گشادتر بودند.

نتیجه‌گیری: با این روش می‌توان ناحیه وسیعی را ترمیم نمود و در ناحیه ترمیم شده پوستی طبیعی در حداقل زمان ممکن به دست آورد.

کلیدواژه‌ها: اتولوگ، پوست، خرگوش، سلول بنیادی، کشت سلول

مقدمه

بافت اپی تلیال پوست به عنوان یک سد مهم و حیاتی برای بدن در مقابل محیط خارجی است که تخریب این سد می‌تواند موجب از دست رفتن آب و الکترولیت‌های بدن و اختلالات متابولیک شود [۱]. جانشین نمودن پوست از دست رفته یکی از مسائل مهم در جراحی پلاستیک و ترمیمی است

✐ آدرس مکاتبه: سمنان، دانشگاه علوم پزشکی سمنان، دانشکده پزشکی، گروه علوم تشریح

E-mail: kh-safari@yahoo.com

و پیوند پوست از نظر تاریخی، سابقه‌ای طولانی دارد. اولین روش کشت و پیوند پوست در سال ۱۹۷٤ توسط فری من(Freeman) [۲] پایه گذاری شد که توانست قسمتی از پوست خرگوش را روی ساپورت خوک کشت داده و تا ۵۰ برابر ناحیه دهنده را افزایش دهد [۲]. به تدریج محققین موفق شدند با استفاده از تریپسین، اپی درم را از درم جدا نموده، سلولهای اپی درم را در محیط کشت با مواد غذایی کافی رشد و تکثیر داده و بعد از ۳ تا ٤ هفته، سلولهای آماده پیوند تهیه نمایند و آنرا پیوند بزنند [۳]. آزمایشهای اتوگرافت‌های حاصل از سلولهای اپی تلیال کشت داده شده در سال ۱۹۸۱ توسط اکنر (Oconnor) [٤] و همکارانش به اوج خود رسید.
آنها ۳ -۲ سانتی متر از پوست ناحیه سالم را برداشته و بعد از کشت در محیط مغذی، وسعتی به ابعاد ۱۰۰۰ برابر اپی تلیوم اولیه در مدت زمان ۳ هفته به دست آوردند و این روش را برای بیماران با سوختگی‌های ٤۰ تا ۹۵ درصد به کار بردند [۲و٤]. وودلی(Woodly) [۵] تحقیقی انجام داد که براساس آن ٤ بیمار را با کشت اتوگرافت تحت درمان قرار داد. او بعد از ۱۰ روز مشاهده نمود که کلاژنهای نوع ٤ و ۷ در ناحیه اپی تلیوم رشد کرده است و تمامی بیماران از لحاظ کلینیکی، پوستی نرم را گزارش کردند. در بخش جراحی بیمارستان ماساچوست تحقیقی روی ۲۱ بیمار صورت گرفت و تمامی بیماران به مدت ۵ سال تحت پیگیری قرار گرفتند. در تمامی موارد قسمتهای مختلف پوست و ضمایم آن کاملاً شبیه به بافت طبیعی بوده است [٦].
ظرفیت بازسازی و ترمیم بافت اپی تلیال وابسته به وجود سلولهای بنیادی اپی درمال در لایه بازال و بین فولیکولی است [۷]. اما این سلولها در داخل بدن سیکل سلولی آهسته ای را دارند اما قادر به بازسازی و ترمیم برای مدت زمان طولانی هستند [۸]؛ از طرفی طولانی بودن سیکل سلولی در داخل بدن ترمیم را به تاخیر می‌اندازد در حالی که زمان در بیماریهایی مانند سوختگی‌های وسیع حایز اهمیت است. در حال حاضر جراحان از ورقه‌های کراتینوسیت اتولوگ برای ترمیم استفاده می‌نمایند که قابلیت ترمیم وسیعی دارند اما مشکل این ورقه‌ها این است که لایه اپی درم آن به راحتی از درم جدا می‌شود و این مسئله باعث ایجاد طاول در سطح ترمیم و در نهایت عدم ترمیم خواهد شد [۹]. اما با استفاده از اسپری سلول به علت عدم ایجاد آنزیم دیسپاز مسئله جدا شدن اپی درم از درم وجود ندارد بنا بر این می‌تواند باعث چسبندگی سلولی به ناحیه ترمیم شده شود. از طرفی در ترمیم با استفاده ازاسپری سلولی زمان کوتاهتر از پیوند با استفاده از ورقه‌های کراتینوسیتی است که نیاز به ۵ هفته زمان است و این مسئله خود باعث کاهش عفونت و همچنین کاهش هزینه‌های درمان خواهد شد [۹-۸] . با طولانی شدن زمان کشت امکان تغییر فنوتیپ سلولی در سلولهای کراتینوسیت وجود دارد که این مسئله در ترمیم با استفاده از ورقه‌های کشتی دیده شده است اما در اسپری سلولی چوان زمان بسیار کوتاه شده تغییرات فنوتیپی سلول دیده نشد و این مسئله در ترمیم بسیار حایز اهمیت است و از جمله مزیتهای مهم اسپری سلولی است [۱۰]. فرولین (Fraulin) از اسپری سلولی در پوست خوکچه هندی استفاده نمود و مشاهده نمود که ترمیم در گروه اسپری بیشتر از گروه شاهد بوده که ترمیم خود به خودی داشته است [۱۱] روش آنها توسط ناوارو(Navaro) بهبود یافته و روش split skin mesh graft را بنیان نهاد و در گزارشهای خود ترمیم خوبی را گزارش نمود [۱۲] . امروزه از این روش با استفاده از اسپری سلولی ملانوسیتها در ترمیم ناحیه هیپوپیگمنت استفاده می‌شود [۱۳]. هدف از این تحقیق ترمیم ناحیه آسیب دیده و کاهش زمان آماده سازی سلولها در ترمیم با استفاده از اسپری سلولی است.

مواد و روشها

در این تحقیق از ٦ راس خرگوش نر، نژاد آلبینو(Albino)، با

سن متوسط ٤ ماه و وزن متوسط ۱/۵ کیلوگرم استفاده شد که از انستیتو پاستور خریداری شد.

خرگوشها در قفس‌های مجزا و مخصوص به مدت یک هفته نگهداری شد. در این مدت آب و غذا به طور آزاد در اختیار آنها بوده است و پس از سپری شدن زمان مورد نظر و تطابق با محیط جدید، مورد آزمایش قرار گرفتند.

ابتدا پس از بیهوش نمودن خرگوش با داروی نسدونال (با دوز ۰/۱ میلی لیتر در هر کیلوگرم)، پوست ناحیه خارجی شکم، ضدعفونی و موهای آن تراشیده شد. پوست به ابعاد ۵×۵ سانتی متر مربع با ضخامت کامل (Full thickness) برداشته شد. بلافاصله پوست جدا شده در داخل الکل ۷۰ درصد قرار داده شد تا آلودگی احتمالی آن بر طرف شود. سپس با استفاده ازHBSS (sigma) سرد، چندین بار آنرا شستشو داده تا هر گونه آلودگی احتمالی آن از بین برود. بعد پوست مورد نظر را بلافاصله به زیر هود منتقل نموده و با استفاده از اسکالپل آنرا به قطعات ریز تقسیم نموده، قطعات را داخل محلول Trypsin-EDTA (sigma) ۰/۱ درصد بدون کلسیم و منیزیم قرار داده و نمونه به مدت ۳۰ دقیقه داخل انکوباتور۳۷ درجه سانتی گراد نگهداری شد. بعد از این مدت با استفاده از Fetal Bovine Serum(Gibco-BRL)، تریپسین موجود را خنثی نموده و با کمک پی پت پاستور باریک شده به مدت ۱۵ دقیقه تمام محیط و بافت را پی پتاژ نموده تا نوده سلولی مشاهده نشود و تقریبا محیط به صورت یکنواخت درآید. بعد از پایان پی پتاژ، با استفاده از سانتریفیوژ با دور 1200 RPM محیط سانتریفیوژ شد. محیط رویی را خارج ساخته، ۲ سی سی محیط کشت DMEM (Gibco-BRL) به لوله فالکون اضافه کرده و مجددا پیپتاژ شد تا یک محیط یکنواخت سلولی ایجاد شود. در این مرحله با استفاده از رنگ تریپان بلو و لام نئوبار، سلولها ی زنده شمارش شد تا حداقل ۱×۱۰٦ سلول وجود داشته باشد. برای کشت سلولها در داخل فلاسک، ابتدا کف فلاسکها را با استفاده از کلاژن به میزان ۷۵ سانتی متر مربع پوشش نموده و سپس سلولها داخل فلاسک قرار داده شد. محیط کشت و مواد تغذیه ای اضافه شده به محیط شامل DMEM: F12 (1-1) , 25µg /ml insulin , 100 µg /ml transferin , 60µM putresine, 30nM selenium , 20nM progesterone , 100 unit/ml penicillin , 100 µg /ml streptomycin, and 10 % fetal bovine serum (FBS) (Gibco-BRL) , EGF 10nM بوده است.

هر ۳ روز با تغییر رنگ محیط کشت آن را تعویض نموده و محیط جدید به آن اضافه شد. بدین ترتیب سلولها مدت ۱۰ روز نگهداری شد تا سلولها تمام کف فلاسک را پر نمایند. در این مرحله برای شناسایی سلولهای بنیادی موجود در محیط کشت در گروهی از فلاسکها از رنگ آمیزی اختصاصی آلکالین فسفاتاز استفاده شد تا کلونی‌های سلولی موجود در کف فلاسک شناسایی شود [١٤]. بعد از این مدت با تریپسین ۰/۰۱ درصد سلولها از کف فلاسک جدا شد.

با استفاده از سانتریفیوژ با دورRPM ۱۲۰۰ سلولها را از محیط جدا کرده، محیط رویی را خارج و ۲ سی سی محیط جدید بدون سرم به فالکون اضافه شد. مجددا پیپتاژ نموده تا یک محیط یکنواخت سلولی ایجاد شود. در این مرحله در ناحیه ای از پوست حیوان که برداشته شده بود با اسکالپل خراشهایی ایجاد نموده تا خونریزی ملایمی صورت گیرد و زخم تازه شود. سپس سلول و محیط را با استفاده از سرنگ روی تمام ناحیه زخم اسپری نموده و روی موضع، گاز وازلینه نهاده و بانداژ انجام شد. حیوان را مدت ٤ هفته نگهداری نموده، در ابتدا مدت ۳ روز با گاز وازلین ناحیه را بانداژ نموده تا سلولها توانایی چسبیدن به ناحیه را داشته باشند و برای کاهش درد از ترامادول با دوز ۲۰ میلی گرم بر کیلوگرم دو بار در روز استفاده شد . بانداژهای بعدی هر ٤۸ ساعت یک بار بوده است . منتهی در این مدت از هیچ گونه پماد آنتی بیوتیک استفاده نشد بلکه آنتی بیوتیک خوراکی سفازولین به میزان ۵۰ میلی گرم بر کیلوگرم محلول در آب تجویز شد. در گروه کنترل درست مانند گروه مورد عمل شد با این تفاوت که از

هیچ گونه سلولی در ترمیم استفاده نشد. فقط به ناحیه زخم، محیط کشت و مواد اضافه شده به آن اسپری شد. حیوانات را بعد از مدت ٤ هفته کشته، تمام ناحیه ترمیم شده جدا و در داخل فرمالین ۱۰ درصد تثبیت شد. سپس نمونه‌ها با استفاده از رنگ آمیزی عمومی هماتوکسیلین و ائوزین و رنگ اختصاصی تری کروم ماسون مورد بررسی قرار گرفتند.

یافته‌ها

نتایج کشت سلول

در زمان جدا کردن سلولها از بافت، سلولها کروی شکل و در دو اندازه کوچک و بزرگ دیده شدند. سلولهای کوچک فراوان با سیتوپلاسمی کم رنگ و گرانولهای سیتوپلاسمی اندک و سلولهای بزرگ به تعداد کم اما با سیتوپلاسمی پر رنگ و دانه‌های فراوان مشاهده شد. سلولها از روز دوم شروع به چسبیدن به کف فلاسک نمودند. از روز سوم کلونی‌های سلولی مشاهده شد اما در ابتدا کلونی‌ها، کوچک ولی بعد از یک هفته تعداد کلونی‌ها بیشتر و با اندازه‌های متفاوت بود. بعضی از آنها بسیار بزرگ بودند. سلولهای چسبیده به کف فلاسک در دو نوع فنوتیپ دیده شد. نوع اول شبیه فیبروبلاست با زایده‌هایی کشیده به طرفین و توده ای در مرکز بودند. نوع دوم نیز سلولهایی بزرگ با زایده‌هایی کوچک و جسم سلولی بسیار بزرگ، توده‌های سیتوپلاسمی فراوان و هسته ای بسیار فعال در مرکز بودند (شکل ۱-۲).

سنجش آنزیمی

تمام سلولهای بنیادی چه از نوع جنینی و چه از نوع بالغ، فعالیت آلکالین فسفاتازی قوی دارند که در رنگ آمیزی با آلفا نفتیل فسفات، کلونی‌های سلولی به صورت قهوه ای تیره تبدیل شدند و فعالیت آلکالین فسفاتازی بسیار قوی داشتند. کلونی‌های سلولی بزرگ و کوچک از لحاظ رنگ آمیزی با آلکالین فسفاتاز تفاوتی با یکدیگر نداشتند (شکل ۳).

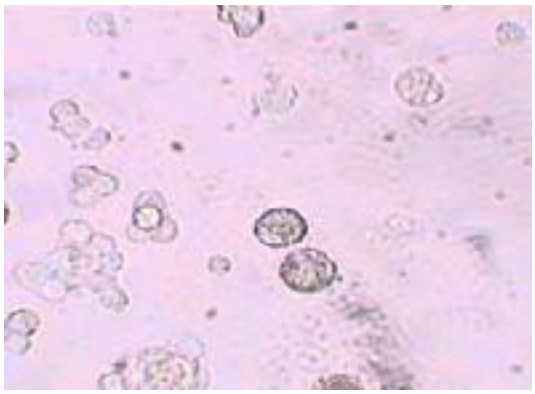

شکل ۱. سلولهای جدا شده از پوست خرگوش. سلول با اندازه بسیار بزرگ منفرد در مرکز و سلولهای کوچکتر فراوان در تمام صفحه قابل مشاهده است؛ بزرگنمایی: ۲۰x.



شکل ۲. سلولهای پوشاننده کف فلاسک بعد از ۱۰ روز. سلولهای اپی اپیتلیال تمام کف فلاسک را پوشانده و تراکم سلولی به حداکثر مقدار خود رسیده است؛ بزرگنمایی: ۲۰x.

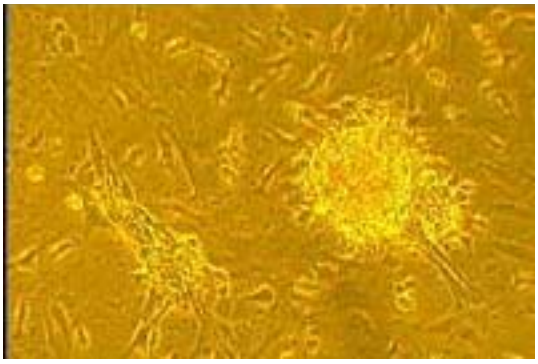

شکل ۳. کلونی سلولی در دو اندازه متفاوت بزرگ و کوچک نشان داده شده است . کلونی‌ها، توده‌های توپر سلولی با حاشیه مشخص سلولی هستند. سلولهای اپی تلیال در مرحله پر کردن کف فلاسک مشاهده می‌شوند؛ بزرگنمایی: ۲۰x.

نتایج میکروسکوپی

اپیدرم در ناحیه ترمیم شده ، بلوغ طبیعی خود را طی نموده و تمامی لایه‌ها تشکیل شده است اما تراکم سلولی لایه خاردار نسبت به طبیعی کمتر است. میزان شاخی شدن لایه سطحی در پوست ترمیمی با سلول بنیادی بسیار کمتر از پوست طبیعی می‌باشد (شکل ٤). تعداد ستیغهای اپیدرمال با نزدیک شدن به ناحیه ترمیم شده، کمتر شده است (شکل ٥). میزان عروق خونی ، دردرم ناحیه گرافت شده فراوان ولیکن بیشتر عروق، دیواره‌های نازکی داشتند. در اطراف عروق، تراکم سلولی ادوانتیس زیاد دیده می‌شود. در رنگ آمیزی تری کروم ماسون، تراکم رشته‌های کلاژن در درم ناحیه پیوند شده بیشتر از گروه کنترل و کمتر از میزان طبیعی بوده است.

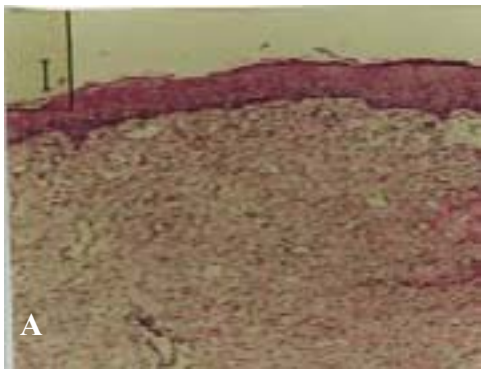

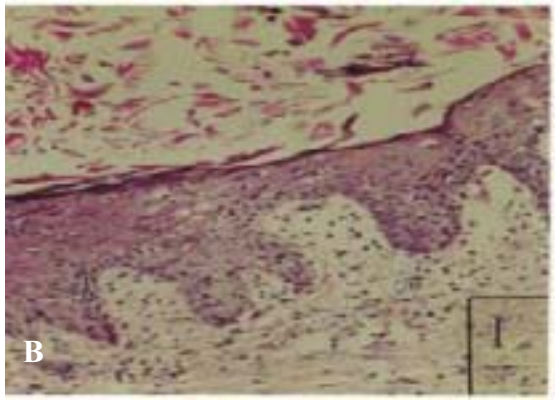

شکل٤. شکل A ترمیم در گروه کنترل و شکل B ترمیم در گروه آزمایش است. در گروه آزمایش تعداد ستیغهای اپیدرمال بیشتر شده، میزان عروق خونی در درم ناحیه پیوند شده فراوان ولیکن بیشتر عروق، دیواره های نازکی داشتند. رنگ آمیزی: هماتوکسیلین ائوزین، بزرگنمایی: ۱۰۰×.



شکل٥. شکل A مرکز ناحیه ترمیم درگروه آزمایش و B گروه کنترل را نشان می‌دهد. در گروه آزمایش در ناحیه درم میزان رشته های کلاژن فراوان به صورت نامنظم که شبیه درم طبیعی است. رنگ آمیزی: تری کروم ماسون، بزرگنمایی: ۱۰۰×.

بحث

نتایج حاصل از این مطالعه بیانگر این مسئله است که در مدت زمان کوتاهی می توان از طریق کشت سلول در محیط آزمایشگاه، ناحیه اندکی از پوست را تکثیر نموده و آنرا پیوند زد و پوستی طبیعی در مقیاس وسیع به دست آورد. ترمیم سریع لایه اپی تلیال از کناره های زخم شروع و جوانه زدن به داخل زخم است.

با توجه به تحقیقات بعد از ١٦ –٣ هفته میزان ملانوسیتها تقریبا به حد طبیعی می رسد. در بررسی مقاطع بافتی در مدت زمان ٤ هفته بعد از پیوند سلولی، لایه اپیدرم بلوغ خود را طی نموده و تمام لایه های آن تشکیل شده است اما تراکم سلولی آن نسبت به پوست طبیعی کمتر بوده و در عین حال فعالیت میتوزی سلولها در لایه بازال و خاردار بیشتر شده است. البته

هر چه به مرکز زخم نزدیکتر شویم تراکم سلولی کمتراست [۱۵ و ۱٦].

در مدت ٤ هفته میزان لایه شاخی سطحی کمتر از طبیعی است. تعداد برجستگیهای انگشتی کمتر و عمق فرورفتگی آنها به داخل درم کاهش یافته اما سلولهای با سیتوپلاسم روشن هم در لایه بازال و هم در لایه خاری دیده می شود و با توجه به تحقیقات انجام شده کامل شدن Rete Ridge حدود ۲۱ هفته زمان لازم دارد [۱۷-۵].

مطالعات اکنر (Oconnor) نشان داد که ترمیم اپیدرم، سریع و ترمیم درم، کند است؛ اما ساختمانهای بین آنها، رشد حد واسطی دارند [٤]. با توجه به تحقیقات کامپتن (Compton) [۱۵]، ایجاد نظم خاص در اپیدرم با تمام لایه های تمایز شده طبیعی به حدود یک هفته زمان نیاز دارد. از طرفی سوزوکی (Suzuki) [۱٦] مشخص نمود حدود ٤-۳ هفته زمان لازم است تا درم، ترمیم کلی یابد. در درم پیوند شده ، هیچ اثری از عضلات راست کننده مو و غده عرق مشاهده نشد بلکه فقط یک توده چربی کوچک در نزدیکی Rete Ridge دیده شد و بیانگر آن است که اولین قسمتی که تشکیل می شود غده چربی است و رشد مو و غده عرق نیاز به زمان طولانی تری دارد. در ناحیه پاپیلر درم پیوند شده میزان عروق خونی بسیار زیاد شد و بیشتر عروق، گشاد بوده و دیواره آن نازک بود که احتمالا به علت تازه تشکیل بودن این عروق است [۳، ۱٦ و۱۸]. تحقیقات نشان داد که بازسازی کامل عروق و ترمیم کامل رشته های الاستیک به حدود ٥-٤ سال زمان نیاز دارد [۱۵].

با رنگ آمیزی اختصاصی تری کروم ماسون در لایه درم ناحیه پیوند شده، میزان رشته های کلاژن کاهش یافته و رشته ها به صورت موازی با اپیدرم قرار گرفته اند و دو لایه درم قابل تمایز از یکدیگر نیستند. در صورتی که رشته های کلاژن بافت طبیعی به صورت درهم هستند. تحقیقات جدید نشان می دهد که زمان لازم برای تمایز درم به دو لایه و درهم شدن کلاژنهای آن در حدود ٤-۳ سال است [۱۵ و ۱٦].

اپی درم روی غشای پایه قرار داشته و از درم جدا می‌شود. سلولهای لایه بازال از لحاظ تقسیم بسیار فعال هستند. اما این سلولها زمانی که از غشای پایه جدا می‌شوند فعالیت آنها بسیار کاهش می‌یابد. روند مطبق شدن اپی درم در طول تکامل جنین و همچنین طی ترمیم زخم بسیار پیچیده است. بنابراین یک بالانس و هماهنگی بین تکثیر و تمایز سلولهای لایه بازال پوست در ترمیم زخم وجود داردکه متاسفانه این هماهنگی درمحیط آزمایشگاه بسیار کم است [۱۸].

در مطالعات دیگر دیده شده باز سازی و ترمیم بافت اپی تلیال وابسته به وجود سلولهای بنیادی اپی درمال است .و از طرفی فعالیت این سلولهای بنیادی خود وابسته به وجود لایه بازال و فولیکول مو است و در صورت وجود این سلولها ترمیم بسیار بهتر از زمانی است که این سلولها وجود نداشته باشند .در این مطالعه در مقطعی از پوست ترمیمی با استفاده از اسپری سلولی مقطعی از فولیکول مودیده شده و با توجه به مطالعات موجود این مورد در ترمیم بافت رویی از اهمیت برخوردار است اما نمی‌توان گفت که منشا آن از کجا بوده است [۱۹و۲۰].

مطالعه روی موشهای ترانسژنیک نشان داده که ژنهای گوناگونی در مورفوژنزیس و ایجاد رده های گوناگون سلولی ازسلولهای بنیادی اپی تلیال نقش دارند. اگر این سلولها بتا کاتنین را بیان نمایند سلولها به سمت ایجاد فولیکول مو خواهند رفت و در صورت بیان بیش از اندازه آن تومور فولیکولهای موایجاد خواهد شد و در صورت عد م بیان این ژن سلولها به سمت سلولهای تولید کننده چربی خواهند رفت [۲۱]. مهاربیان ژن c-myc در فولیکولهای مو و لایه بازال موجب از دست رفتن فولیکول مو و متعاقب آن نقصان شدید در ترمیم زخم خواهد شد . فولیکول مو که در یک مقطع از برشهای بافتی دیده شده می‌تواند ناشی از فعال شدن این ژنها باشد و با فعال شدن این ژنها در محیط آزمایشگاه البته به

صورت کنترل شده قادر خواهیم بود ترمیم در بیمارانی مانند دیابتی ها را انجام دهیم [۲۲ و۲۳].

در تحقیقاتی که لاکمن(Lachman) روی ترمیم سلولی با استفاده ازاسپری سلولهای اپیتلیالی همراه با چسب فیبرینی انجام داده است عنوان نمود که چسب فیبرینی برای چسبیدن سلولها به ناحیه ترمیمی مفید است. لاکمن(Lachman) بعد از ۳ هفته پی گیری، اختلاف معنی داری از نظر آماری بین گروهی که از چسب فیبرینی استفاده نشده با گروه استفاده شده مشاهده نکرد. بنابراین چسب فیبرینی نمی توانست به عنوان یک عامل مهم درترمیم، نقش داشته باشد [۲٤].

یکی از مشکلاتی که در حال حاضر در ترمیم بافت اپی تلیال با استفاده از کشت سلول وجود دارد استفاده از لایه مغذی 3T3 است که یک نوع فیبروبلاست غیر فعال دم موش است [۲۵]. این فاکتور یکی از عواملی است که باعث باز پس زدن پوست پیوندی خواهد شد. در این تحقیق نکته بسیار مهم استفاده از ماده سنتتیک پولی لیزین است که سلولها به راحتی توانستند روی آن قرار گرفته و به کف فلاسک متصل شوند. در حال حاضر نمی توان گفت که این ماده می تواند باعث موفقیت یا شکست پیوند پوست شود چون می بایست به مدت ۲ سال آنرا پیگیری نمود. سلولها طی مدت ٤ هفته از رشد بسیار خوبی برخوردار بودند و حتی بعد از اسپری کردن سلولها، ترمیم بهتر از گروه کنترل بوده است [۲٦ و ۲۷].

با توجه به استفاده از موادی مانند سرم که از حیوانات به دست می آید و احتمال انتقال بیماری از طریق خون، زیاد است بنابر این می بایست حداکثر مراقبت را اعمال نمود و از مواد و وسایل استریل استفاده کرد.

این تحقیق نشان داد که سلولهای اپی تلیالی قادر به ساخت تمام لایه های پوست هستند و می توان در مدت ٤ هفته ترمیم قابل توجهی را به دست آورد.

با توجه به اهمیت پوست و بازسازی مناطق وسیع در سوختگی ها پیشنهاد می شود که تحقیقات گسترده تری برای یافتن روشهای جدید تر در مدت زمان کمتر انجام شود.

تقدیر و تشکر

این طرح با حمایت مالی دانشگاه علوم پزشکی تهران طی طرح شماره ۱۷۱ به انجام رسیده است. در پایان از زحمات پرسنل بخش تهیه واکسنهای ویروسی انستیتو پاستور و گروه بافت‌شناسی دانشگاه علوم پزشکی ارتش تشکر می‌نمایم.

References

1. **Fawcet D, Bloom W.** A Text Book of Histology, W.P.Saunders Company, Philadelphia, 2004.
2. **Igel H, Freeman A.** A new method for covering large surface area wound with autografts. Arch Surg 1974; 106: 724-29.
3. **Petersen M.** Characterizatio of cellular elements in healed cultured keratinocyte autgrafts used to cover burn wound. Arch Dermatol 1990; 126: 175-9.
4. **Oconnor N.** Grafting of burner with cultured epithelium prepared autologus epidermal cell. Lancet 1981; 14: 75-6.
5. **Limove M, Grekin R.** Synthetic membranes and cultured keratinocyte grafts. Am Acad Dermatol 1990; 23(4): 713-18.
6. **Lesson P.** Text atlas of histology, 4 Th edi, churchil Livingstone, 2005.
7. **Worst PK, Mackenzi IC, Fusenig NE.** Reformation of organized epidermal structure by transplantation of suspentions and culture of epidermal and dermal cells. Cell Tissue Ress 2005; 225: 65-77.
8. **Clayton E, Doupe PE, Klein AM.** A single type of progenitor cell Maintaines normal epidermis.

Nature 2007; 446: 185-9.
9. **Fuchs E.** Scratching the surface of skin development. Nature ; 445: 834-42.
10. **White J, Dalton S.** Cell cycle control of embryonic stem cells. Stem Cell Rev 2001; 1: 131-8.
11. **Fraulin FO, Bohric A, Harrop AR.** Autotran-splantation of epithelial cells in the pig via an aerosol vehicle. J Burn Care Rehab 1998; 19: 337-45.
12. **Navarro FA, Stoner ML, Park CS.** Sprayed keratinocyte suspentions accelerate epidermal coverage in a porcin microwound model. J Burn Care Rehab 2000; 21: 513-18.
13. **Stoner ML, Wood FM.** The treatment of hupopigmented leasions with cultured epithelial autograft. J Burn Care Rehab 2000; 21: 50-4.
14. **Kohen & Wilkin.** Neural cell culture**.** 1th Edition Oxford university, 1995; Chapter 5,7, pp96-138.
15. **Compton C, Grill J.** Skin regenerated from cultured epithelial autografts on full thickness burn wound from 6 days to 5 years after grafting. Lab Invest 1989; 60(5): 600-12.
16. **Suzuki S, Matsuda K.** Clinical evaluation of a new bilayer artificial skin collagen sponge and silicon layer. Br J plastic surg1990; 43(1): 47-53.
17. **Green H.** Editorial regeneration of the skin after grafting of epidermal culture. J Lab Invest 1989; 60(5): 583-4.
18. **Teepe R.** Improved grafting method for treatment of burns with autologus cultured human epithelium. Lancet 1989; 15: 385.
19. **Ghazizadeh S, Taichman LB.** Multiple classes of stem cells in cutaneous epithelium: a lineage analysis of adult mouse skin. The Embo J 2001; 20(6):1215-22.
20. **Cepko CL, Ryder E, Austin C, Golden J, Fields-Berry S, Lin J.** Lineage analysis using retroviral vectors. Methods 1998; 14(4):393-406.
21. **Fuchs E, Segre JA.** Stem cells: a new lease on life. Cell 2000; 100: 143-55.
22. **Morrison SJ, Shah NM, Anderson DJ.** Regulatory mechanisms in stem cell biology. Cell 1997; 88: 287-98.
23. **Slack JMW.** Stem cells in epithelial tissues. Science 2000; 287:1431-3.
24. **Lachman J , Robin M , Justin R , Elizabeth J.** A comparison of keratinocyte cell sprays with and without fibrin glue . Burns 2003 ; 29: 677-85.
25. **Grant I , Warwick K, Marshal J, Green C.** The co application of sprayed cultured autologus keratinocytes ant autologus fibrin sealant in a porcine wound model .British J Plast Surg 2002; 55: 219-27.
26. **Peter S, Majlinda L, Rebecca S, Stefan P.** An autogenic feeder cell system that efficiently supports growth of undifferentiated human embryonic stem cells . Stem Cells 2005; 23: 306-14.
27. **Adnan Z, Melissa H.** Epithelial stem cells and their niche . Stem Cells 2005; 23: 150-65.